

Федеральное государственное бюджетное учреждение
«Национальный медико-хирургический Центр имени Н.И. Пирогова»
Министерства здравоохранения Российской Федерации

На правах рукописи

Колодкин Борис Борисович

**ЛЕЧЕБНО-ДИАГНОСТИЧЕСКИЙ АЛГОРИТМ В ХИРУРГИИ
ГНОЙНЫХ ЗАБОЛЕВАНИЙ КИСТИ И ПАЛЬЦЕВ**

14.01.17 - Хирургия

Диссертация на соискание ученой степени
кандидата медицинских наук

Научный руководитель:
доктор медицинских наук, доцент
Павел Евгеньевич Крайнюков

Москва 2019

Список сокращений

АБ терапия – антибиотикотерапия;

ВХО – вторичная хирургическая обработка раны;

ГВЗ – гнойно-воспалительные заболевания;

ГС – группа сравнения;

КТ – компьютерная томография;

ЛДА – лечебно-диагностический алгоритм;

МРТ – магнитно-резонансная томография;

ОГ – основная группа;

ПЖК – подкожно-жировая клетчатка;

ПМФС – проксимальный межфаланговый сустав;

ПЦР – полимеразная цепная реакция;

ПХО – первичная хирургическая обработка;

ПовХО – повторная хирургическая обработка;

СМП – скорая медицинская помощь;

СКАТ – Стратегия Контроля Антимикробной Терапии;

ФГДС – фиброгастродуоденоскопия;

MRSA – метициллин-резистентный золотистый стафилококк.

ОГЛАВЛЕНИЕ

| | |
|---|----|
| СПИСОК СОКРАЩЕНИЙ..... | |
| ВВЕДЕНИЕ..... | 6 |
| ГЛАВА 1. ОСОБЕННОСТИ ЭТИОЛОГИИ И ЛЕЧЕНИЯ ГНОЙНО-ВОСПАЛИТЕЛЬНЫХ ЗАБОЛЕВАНИЙ КИСТИ И ПАЛЬЦЕВ (ОБЗОР ЛИТЕРАТУРЫ) | |
| 1.1. Этапы развития гнойной хирургии кисти..... | 13 |
| 1.2. Анатомические особенности строения кисти и их значение в распространении инфекции | 15 |
| 1.3. Этиология и патогенез гнойно-воспалительных заболеваний кисти | 19 |
| 1.4. Специфическая хирургическая инфекция кисти | 21 |
| 1.5. Диагностика гнойных заболеваний кисти | 23 |
| 1.6. Роль антибактериальной терапии в лечении больных хирургической инфекцией кисти | 24 |
| 1.7. Хирургическая тактика при различных формах гнойно-воспалительных заболеваний кисти и пальцев | 27 |
| ГЛАВА 2. ОБЩАЯ ХАРАКТЕРИСТИКА КЛИНИЧЕСКИХ НАБЛЮДЕНИЙ. МЕТОДЫ ИССЛЕДОВАНИЯ | |
| 2.1.1. Общая характеристика клинических наблюдений | 39 |
| 2.1.2. Методы обследования пациентов (физикальные и инструментальные способы оценки тяжести течения гнойно-воспалительного процесса)..... | 43 |
| 2.1.3. Инструментальные методы исследований | |
| 2.1.3.1. Диафаноскопия | 47 |
| 2.1.3.2. Ультразвуковое исследование | 48 |
| 2.1.3.3. Рентгенологическое исследование и компьютерная томография | 49 |

| | |
|---|---------|
| 2.1.3.4. Магнитно-резонансная томография | 52 |
| 2.1.3.5. Пульсоксиметрия кисти в послеоперационном периоде..... | 53 |
| 2.1.4. Микробиологические методы исследований | 54 |
| 2.1.5. Методы оценки функциональных результатов лечения | 55 |
| 2.1.6. Методы статистического анализа | 58 |
| | |
| ГЛАВА 3. ЛЕЧЕНИЕ ПАЦИЕНТОВ С ГНОЙНО-ВОСПАЛИТЕЛЬНЫМИ ЗАБОЛЕВАНИЯМИ КИСТИ | |
| 3.1. Оптимизация способов хирургического лечения пациентов с гнойно- воспалительными заболеваниями кисти и пальцев | 60 |
| 3.2. Местное ведение послеоперационных ран гнойно-воспалительных заболеваний кисти | 75 |
| 3.3. Лабораторный контроль и сравнение результатов эмпирической антибактериальной терапии и стандартных протоколов лечения | 78 |
| 3.4. Реабилитация пациентов с гнойно-воспалительными заболеваниями кисти в послеоперационном периоде | 85 |
| | |
| ГЛАВА 4. РЕЗУЛЬТАТЫ ЛЕЧЕНИЯ ГНОЙНЫХ ЗАБОЛЕВАНИЙ КИСТИ | |
| 4.1. Результаты лечения пациентов в послеоперационном периоде | 96 |
| 4.2. Функциональные результаты лечения в амбулаторном периоде пациентов с гнойно-воспалительными заболеваниями кисти и пальцев..... | 103 |
| | |
| ГЛАВА 5. ОСОБЕННОСТИ АМБУЛАТОРНОГО ЛЕЧЕНИЯ И РЕАБИЛИТАЦИИ. ОКОНЧАТЕЛЬНЫЕ ФУНКЦИОНАЛЬНЫЕ РЕЗУЛЬТАТЫ | |
| 5.1. Анализ окончательных функциональных результатов, ошибок и осложнений в лечении пациентов с гнойно-воспалительными заболеваниями кисти и пальцев в обеих группах..... | 108 |
| 5.2. Комплексный подход, алгоритм лечения пациентов с гнойно- воспалительными заболеваниями кисти и пальцев | 111 |
| ЗАКЛЮЧЕНИЕ | 119 |

| | |
|--|-----|
| ВЫВОДЫ | 126 |
| ПРАКТИЧЕСКИЕ РЕКОМЕНДАЦИИ..... | 127 |
| СПИСОК ИСПОЛЬЗОВАННОЙ ЛИТЕРАТУРЫ | 128 |

ВВЕДЕНИЕ

Актуальность работы

Актуальность проблемы гнойных заболеваний кисти и пальцев обусловлена не только значительной их частотой, но и тяжестью последствий, трудностями в организации оказания медицинской помощи, уровнем неудовлетворительных исходов и той важной ролью, которую кисть играет в многогранной деятельности человека, во многих случаях определяя его социальный статус. Проблема лечения пациентов с гнойными заболеваниями кисти и пальцев существует с давних времен, и в настоящее время также остается актуальной из-за высокой частоты их встречаемости. В России ежегодно обращается с данной патологией до 1,5 миллионов человек. Результаты лечения, как правило, сопровождаются малоутешительными показателями функциональных исходов, в том числе, и при поверхностном поражении мягких тканей кисти и пальцев (Лыткин М.И., Косачев И.Д., 1975; Тимофеева – Усольцева Е.В., Машкара К.И., 1975; Скрипниченко Д.Ф. и др., 1981; Чадаев А.П. и др., 1996; Шевченко Ю.Л., 2017; Ефименко Н.А., 2011; Крайнюков П.Е., 2015; Николенко В.К., 1999; Варзин С.А., 2016; Мелешевич А.В., 2002; Рутенбург Д.Г., 2008; Ritting A.W., 2012 и др.).

Можно с уверенностью констатировать тот факт, что тяжесть заболевания кисти связана не только с особенностями ее анатомических структур, но и с отсутствием единых организационных установок, определяющих особенности лечения, и нередко приводящих к длительным срокам выздоровления и значительным финансовым затратам. Отрицательные последствия гнойных заболеваний кисти и пальцев неизбежно порождают сложные социальные проблемы, в том числе, касающиеся трудоустройства, материального обеспечения пациентов, а также психологические проблемы [29].

Необходимо учесть, что кисть – это орган труда, который часто подвергается патологическим воздействиям, обладает деликатным

анатомическим строением, что в совокупности часто является причиной тяжелого клинического течения. При оценке и комплексном анализе социальной значимости различных гнойно-воспалительных заболеваний не следует рассматривать панариций и флегмону обособленно, а необходимо учитывать весь спектр клинико-анатомических форм заболеваний, тесно взаимосвязанных между собой по локализации процесса (подкожная, костная, сухожильная, суставная формы, пандактилит). Особенно это важно в случаях, когда оценивается эффективность лечения и анализируются тяжелые негативные последствия, такие как ампутации, экзартикуляции, контрактуры, анкилозы, которые приводят к инвалидности и длительной потере трудоспособности и составляют до 8% случаев (Гостищев В.К., 2008; Мелешевич А.В., 2002; Ретнев В.М., 2007; Савельев В.С., 2006; Федоров В.Д., Светухин А.А., 2007; Шабловская Т.А., 2013; Шевченко Ю.Л., 2017; Anderson D., 2011; Orrin I., 2013 и др.).

Современные исследования показывают, что сохраняется высокая частота осложнений и неудовлетворенность пациентов итогом лечения: исходом гнойно-воспалительного процесса кисти и пальцев в 11,5-21,3% случаев является деформированный, нефункционирующий палец; ампутация пальцев – в 1-4%; отдельных его фаланг – в 4,5-12% наблюдений (Гостищев В.К., 2008; Ретнев В.М., 2007; Федоров В.Д., Светухин А.А., 2007; Красенков Ю.В., 2016; Шевченко Ю.Л., 2017). Утрата пальца или его функции ограничивает трудоспособность больного, иногда вынуждая сменить профессию, кроме того, возникает психологический, моральный и косметический ущерб (Мелешевич А.В., 2002; Савельев В.С., 2006; Шевченко Ю.Л., 2017.). Также продолжают регистрировать случаи генерализации процесса с развитием сепсиса, приводящего к летальному исходу (Дмитриева Н.В., 2018; Хацко В.В., 2017; Anderson D., 2011; Orrin I., 2013).

Как ни парадоксально, несмотря на большое количество публикаций, изучающих обособленно аспекты диагностики и лечения гнойных заболеваний кисти и пальцев, в литературе последних лет практически отсутствуют

обобщающие работы, глубоко анализирующие состояние этой проблемы. Представление об особенностях патологии и своеобразии течения гнойных заболеваний кисти и пальцев, как ни странно, ограничивается данными, в которых не находят отражения эволюция и особенности факторов, вызывающих эти заболевания, а описание лечебных мероприятий повторяется из года в год, ограничиваясь самыми общими рекомендациями (Петрушин А.Л., 2010.).

Несмотря на то, что гнойные заболевания встречаются во всех социальных группах, особому риску подвержены люди, занимающиеся профессиональной деятельностью и на производстве, и в сельском хозяйстве, где наблюдается особенно высокий травматизм. Кроме того, при заболеваниях сосудов на фоне сахарного диабета, облитерирующего атеросклероза, иммунодефицита различной этиологии и у контингента, употребляющего внутривенные наркотики (Киселева Л.М., 2011; Петрушин А.Л., 2010; Коньчев А.В., 2008; Титаренко И.В., 2001 и др.).

Гнойные поражения кисти протекают с особой агрессией, ежегодно наблюдаются у 0,5 % населения планеты и составляют от 15% до 30% среди амбулаторных больных с хирургической патологией (Лыткин М.И., Косачев И.Д., 1975; Чадаев А.П. и др., 1996; Шевченко Ю.Л., 2017; Мелешевич А.В., 2002; Тимофеева – Усольцева Е.В., Машкара К.И., 1975; Крайнюков П.Е., 2015 и др.). В России ежегодно обращаются за медицинской помощью до 1% жителей, половине из которых проводятся операции при первичном обращении (Коньчев А.В., 2002.; Рутенбург Д.Г., 2008).

Существующие сведения в литературе нередко противоречивы и недостаточно учитывают изменения, которые в последние годы произошли как в характере возникновения инфекции кисти, так и возросших возможностях организационных и лечебных мероприятий, и, как правило, нуждаются в соответствующих дополнениях (Гусаров В.Г., Нестерова Е.Е., Лашенкова Н.Н., 2015).

Не нашли освещения вопросы психологических изменений личности в период заболевания и лечения, в том числе и при тяжелых последствиях, а также изменения экспертных решений, регламентирующих оценку исходов лечения.

Все это потребовало проведения настоящего исследования, посвященного анализу и обобщению опыта лечения пациентов с гнойными заболеваниями кисти и пальцев.

Цель исследования

Повысить эффективность лечения пациентов с гнойными заболеваниями кисти путем разработки, обоснования выбора и клинического применения методов хирургического и медикаментозного лечения, создания алгоритма диагностических, лечебных и реабилитационных мероприятий.

Задачи исследования

1. Определить факторы, способствующие повышению эффективности комплексного лечения пациентов с гнойными заболеваниями кисти.
2. Оптимизировать объем и этапность первичного оперативного вмешательства в зависимости от характера распространения инфекции при гнойных заболеваниях кисти, показания к вторичной и повторной хирургической обработке, а также отсроченным реконструктивным вмешательствам.
3. Сравнить результаты эмпирической антибактериальной терапии с ранней сменой антибиотика (при неэффективности лечения) со стандартными протоколами антибиотикотерапии.
4. Провести сравнительный анализ клинических исходов у пациентов с гнойными заболеваниями кисти и пальцев в условиях хирургического стационара при использовании традиционных методов лечения и разработанного алгоритма.
5. Разработать программы вспомогательных методов лечения, реабилитации в послеоперационном периоде пациентов с гнойными заболеваниями кисти.

Научная новизна

Впервые на большом клиническом материале проведен анализ выбора

тактики лечения в стационарном, амбулаторном периодах и ее влияние на результаты и сроки лечения в зависимости от демографических показателей, сроков госпитализации, характера оказанной медицинской помощи на предыдущих этапах, полноты диагностики, особенностей оперативных доступов пациентов с гнойными заболеваниями кисти и пальцев.

Модифицированы отдельные оперативные доступы на пальцах и кисти с учетом функционально и эстетически значимых зон, обеспечивающие с одной стороны, выполнение адекватного объема вмешательства, а с другой – достижение оптимальных результатов лечения пациентов с гнойными заболеваниями кисти и пальцев.

Систематизированы показания, объем и этапность консервативного и оперативного лечения и объединены в общий лечебный алгоритм хирургии гнойно-воспалительных заболеваний кисти и пальцев, позволяющий добиться улучшения результатов.

Оптимизированы критерии назначения антибактериальной терапии, предложены схемы эмпирической антибактериальной терапии со сменой препарата через 48 часов при неэффективности лечения.

Разработаны программы реабилитации в послеоперационном периоде пациентов с гнойными заболеваниями кисти.

Внедрение в практику

Результаты исследования внедрены в клиническую практику: Центрального военного клинического госпиталя им. П.В. Мандрыка, Национального медико-хирургического Центра имени Н. И. Пирогова, Городской клинической больницы № 29 им. Н.Э. Баумана, Ростовском военном госпитале № 1602, Новороссийском военном госпитале № 419.

Практическая значимость

Продемонстрировано наиболее значительное среди прочих факторов влияние сроков от начала заболевания до госпитализации на тяжесть процесса и результаты лечения.

Предложены модернизированные оперативные доступы,

обеспечивающие при сохранении возможности выполнения адекватного объема вмешательства, улучшение функциональных результатов хирургического лечения пациентов с гнойными заболеваниями кисти и пальцев.

Показано преимущество применения эмпирической антибактериальной терапии со сменой препарата через 48 часов при неэффективности лечения по сравнению с традиционными схемами назначения антибиотиков.

Разработаны программы реабилитации в послеоперационном периоде пациентов с гнойными заболеваниями кисти и пальцев, позволяющие добиться лучшего функционального результата.

Основные положения, выносимые на защиту.

1. Наиболее значимыми факторами, влияющими на результаты комплексного хирургического лечения пациентов с гнойно-воспалительными заболеваниями кисти и пальцев, являются: полноценное диагностическое обследование, предоперационное планирование; адекватное обезболивание, позволяющее проводить полноценную хирургическую обработку раны; бережное отношение к анатомическим структурам в зоне вмешательства; иммобилизация конечности послеоперационном периоде.
2. Разработанный и примененный на практике лечебно-диагностический алгоритм позволяет улучшить результаты лечения больных гнойными заболеваниями кисти и пальцев.
3. Комплекс разработанных мер трехэтапной реабилитации пациентов позволяет добиться улучшения функциональных результатов у пациентов с гнойными заболеваниями кисти и пальцев.

Апробация основных положений работы

Основные положения диссертационного исследования обсуждены и доложены на: международной научно-практической конференции «Местное и медикаментозное лечение ран и гнойно-некротических очагов у детей и взрослых» (Сочи, 2015), 3-м Международном Конгрессе «Раны и раневые инфекции» (Москва, 2016), Международной научно-практической конференции

«Реконструктивные и пластические операции в хирургии ран у детей и взрослых» (Москва, 2016), «Хирургические инфекции кожи и мягких тканей у детей и взрослых» (Симферополь, 2017), VII Всероссийском съезде общества кистевых хирургов (Екатеринбург, 2018), VII Конгрессе Московских хирургов (Москва, 2018). По теме диссертации опубликовано 6 работ, в т. ч. 5 в изданиях, рекомендованных ВАК Минобрнауки для публикации основных результатов диссертационных исследований. Апробация работы проведена на межкафедральном совещании ФГБУ «НМХЦ им. Н.И.Пирогова».

Структура и объём работы

Диссертация написана на 142 машинописных листах, состоит из введения, литературного обзора, главы, излагающей материалы и методы исследования, 3 глав, содержащих результаты собственных исследований, заключения, выводов и практических рекомендаций, списка использованной литературы, содержащего 138 источников 79 – отечественных и 59 зарубежных. Работа иллюстрирована 43 рисунками и 10 таблицами.

ГЛАВА I. ОСОБЕННОСТИ ЭТИОЛОГИИ И ЛЕЧЕНИЯ ГНОЙНО-ВОСПАЛИТЕЛЬНЫХ ЗАБОЛЕВАНИЙ КИСТИ И ПАЛЬЦЕВ (ОБЗОР ЛИТЕРАТУРЫ)

1.1. Этапы развития гнойной хирургии кисти

Неизменными спутниками развития человека являлись гнойно-воспалительные заболевания кисти и пальцев. Осознавая высокую степень дезадаптации при подобной патологии, этим вопросом интересовались пытливые умы с древнейших времен. О происхождении слова панариций до сих пор нет единого мнения – или искаженное *paronichia* (от греческого *παρά* — возле, около и *ἄνυξ* — ноготь), или, по мнению Zur-Verth M. (1923), от дорийского *πάνοξ* (опухоль, отек) и *ρέω* (течь). Первое упоминание панариция приписывается Гиппократу (около 460 — ок. 377 г. до н. э.). Парацельс, Пти Жан Луи, Амбруаз Паре уделяли значительное внимание инфекциям кисти [50]. Тем не менее, до середины XIX века взгляды на лечение подобной патологии были очень консервативными. Хирургическое вмешательство допускалось лишь в запущенных случаях, когда такая помощь в лучшем случае сводилась к ампутации. Консервативная терапия включала в себя отвары трав, уксус, минеральные воды, яичные желтки. В руководстве по хирургии от 1819 г. показанием к оперативному лечению рекомендовано считать «нестерпимую боль, жар, первую бессонную ночь, красноту и напряжение кожи» [50]. Стали появляться первые работы, посвященные наблюдениям за распространением и характером течения панариция. Отмечалась высокая заболеваемость среди портных, чесальщиков, плотников. Злокачественное течение инфекции кисти наблюдалось у пациентов, контактировавших с трупными ядами. Тогда же были предприняты первые попытки внедрения широких хирургических разрезов. При присоединении остеомиелита пинцетом удаляли костные секвестры. Velpeau A., Larrey D., Dupuitren J. в XVIII — XIX веках стали первопроходцами топографо-анатомического этапа хирургии кисти [50].

Hüter L. во второй половине XIX века писал о необходимости пересмотра сроков и показаний к оперативному вмешательству на более ранние [50]. Однако знания были еще недостаточными для улучшения результатов лечения. Частота контрактур и инвалидности у выживших пациентов была очень высокой. Пирогов Н.И.(1854) и Kanavel A.(1921) подняли хирургию кисти на качественно новый уровень, глубоко изучив анатомию и пути распространения инфекции [56, 111].

Первым крупным исследованием в области отечественной гнойной хирургии была работа Мейнгарда Н.А. (1891). Автором проанализированы истории болезни 5234 пациентов и систематизированы случаи панариция в зависимости от сезонности, пола и профессии пациента [43]. «Гнойная инфекция кисти» Рыжих А.Н., Фишмана Л.Г. (1938) [60] и «Острая гнойная инфекция кисти и пальцев руки (панариций)» Зайцева Г.П. (1938) [20], вышедшие в 1938 г., надолго стали настольными руководствами отечественных хирургов, сталкивавшихся с данной патологией. Особый интерес представляет описание анатомических вариантов строения сухожильных влагалищ сгибателей [20, 60]. Хирургия гнойных заболеваний кисти второй половины XX века освещена трудами таких авторов, как Леви Л.Я., (1947); Гуровой Е.Л., (1950); Фишмана Л.Г (1963), Яновского Е.Л. (1953), Усольцевой Б.В. (1968), которые предложили классификации, методы хирургического лечения и разработали принципы антибактериальной терапии. В современной отечественной литературе наиболее полно исторический аспект эпидемиологии, диагностики и лечения инфекции кисти описали Лыткин М.И., Косачев И.Д. (2016); Чадаев А.П. (2016); Шевченко Ю.Л. (2017); Крайнюков П.Е. (2013) и др. [9, 30, 31, 32, 33, 34, 35, 36, 41, 44, 63, 65, 75, 77, 78].

Таким образом, анализ доступной медицинской литературы позволил выделить три этапа развития хирургии гнойной инфекции кисти: 1. операции отчаяния (ампутации и экзартикуляции); 2. хирургическое лечение в доантибиотическую эру; 3. комплексное лечение с активной хирургической тактикой, что отражает общие законы эволюции хирургии и формирования

концепции лечения на протяжении последних двух веков, и наглядно демонстрирует, что успешное лечение гнойных заболеваний кисти возможно исключительно при слаженной работе хирургов, клинических фармакологов, терапевтов, реабилитологов и специалистов функциональной диагностики.

1.2. Анатомические особенности строения кисти и их значение в распространение инфекции

Высокая частота распространения инфекций кисти обусловлена тем, что кисть – орган, постоянно используемый в процессе труда, и, следовательно, часто подверженный травмам, которым, в то же время, не уделяется должного внимания [58, 68,69]. Смертность в эпоху антибиотиков значительно снизилась с десятых до сотых долей процента, а количество случаев осложнённого течения инфекции кисти уменьшилось на 25%, однако поздняя диагностика, несвоевременно выполненное хирургическое вмешательство, сопутствующие коморбидные состояния, такие как диабет и иммунодефицит, часто приводят к тяжелым последствиям: инвалидности, хронизации процесса и даже ампутациям [21, 42, 61, 70, 111, 121].

Несмотря на кажущуюся малую площадь повреждения при травме или ранении, анатомические особенности кисти обуславливают высокую степень риска распространения инфекции с тенденцией к генерализации процесса. Данный аспект детально освещен Войно-Ясенецким В.Ф. в его труде «Очерки гнойной хирургии»: «Можно ли представить себе что-либо более банальное для хирурга, чем панариций? Уделяется ли какой-либо другой болезни меньше внимания, чем панарициям? Не поручается ли везде и всюду лечение их самым младшим ординаторам? А между тем как важен, как мучителен для больного воспалительный процесс на пальце, и как редко, как поразительно редко можно увидеть сознательное и вполне правильное лечение флегмон пальцев среди практических врачей» [12]. Войно-Ясенецкий В.Ф. (1934) ссылается на работу своего зарубежного коллеги, подчеркивая, что Kanavel A. привлек внимание

хирургов всех стран к проблеме инфекции кисти публикацией в 1921 г. «Инфекции кисти». Экспериментальными инъекциями гипсовой кашицы были выделены три основных фасциальных пространства кисти – лучевое, срединное и локтевое, и изучены пути распространения и затекания гноя при прогрессировании инфекции. Однако, как указывает Войно-Ясенецкий В.Ф. (1934), Kanavel A. описывает только глубокую часть ладонного пространства, в то время, как и в поверхностной части срединного пространства флегмоны встречаются не менее часто [12]. Также у Kanavel A. описана анатомия мягких тканей дистальной фаланги пальца, как «закрытый мешочек соединительнотканной структуры, изолированный и отличный от остальной части пальца» [111]. На основании исследований и наблюдений были сформулированы симптомы, которые и по настоящее время используются в диагностике теносинита (симптомы Kanavel): согнутое положение пальцев в покое, «веретенообразный» отек, болезненность по ходу синовиального влагалища сухожилия сгибателя, боль при пассивном разгибании пальца. Kanavel A. также писал о том, как часто, акцентируя все внимание на лечении гнойной раны, хирургами забываются меры, направленные на сохранение функции кисти. Важным в решении подобной задачи он считал лечение положением и правильную иммобилизацию. Она (рука) должна поддерживаться в положении дорсального сгибания в кисти, фаланги в пястно-фаланговых и межфаланговых суставах должны быть фиксированы под тем же углом, и, что наиболее важно, большой палец должен быть отведен от кисти и приведен к локтевой стороне через ладонь между концами пястно-фаланговых суставов пальцев [111].

Iselin M. дополнил данные исследования своими наблюдениями о распространении гнойных затеков и подчеркивал необходимость точного знания анатомии кисти для определения места и формы хирургического разреза [110].

Отдавая должное выдающимся хирургам и ученым, стоит вспомнить о вкладе Пирогова Н.И.(1854) в прогресс хирургии кисти. Изложенные им

основы прикладной анатомии и анатомического моделирования, трехмерное изучение замороженных препаратов и, в особенности, выделение фасций как герметичных футляров, формирующихся вокруг групп мышц и сосудистых пучков, «...способствующих остановке кровотечения, формированию аневризм и распространению гнойных затеков», подробно изложенные в «Хирургической анатомии артериальных стволов и фасций», способствовали развитию учения о фасциях [54]. Разработки Пирогова Н.И. были настолько новаторскими, что хирурги и анатомы всей Европы, оценивая значимость проведенных исследований, бурно дискутировали о необходимости внедрения анатомо-физиологических направлений в хирургии. Именем Пирогова Н.И. названы многие анатомические образования, в том числе и пространство Пирогова-Парона – переднее фасциальное ложе предплечья. Важность выделенных и описанных синовиальных влагалищ позволила понять пути распространения инфекции не только вглубь тканей кисти, но и в вышерасположенные пространства предплечья и плеча.

Дальнейшее изучение анатомии кисти помогло понять патогенез, пути распространения и причины генерализации инфекции. Как показали исследования, множественные вертикальные трабекулы, тянущиеся от периоста до эпидермиса, разделяют пульпу дистальной части кисти на решетки отделенных септальных отсеков. Подобная ячеистость строения препятствует свободному распространению инфекции, но, в то же время, при скоплении гноя в «замкнутом» пространстве способствует быстрому омертвлению клетчатки и переходу воспаления на фалангу или сухожильное влагалище. Особенности ветвления пальцевой артерии приводят к тому, что даже при тромбозе некоторых участков, она сохраняет кровоток в дистально расположенных тканях пальца [3, 41, 91]. Питание сухожилия сгибателей осуществляется напрямую из кровеносного русла, и опосредовано – путем диффузии из синовиальной жидкости. Согласно данным Schnall S.B. с соавт. когда в этой закрытой системе развивается инфекция, давление повышается и приводит к обструкции кровотока, с последующим некрозом сухожилий и их разрывом [130].

Детальное изучение анатомии кисти способствовало формулированию классификаций инфекций кисти.

Отечественная классификация гнойных заболеваний пальцев и кисти, предложенная Усольцевой Б.В. и Косачевым И.Д. в 80-х годах и в наши дни остается актуальной. Так Шевченко Ю.Л. в 2017 г. рекомендует ее к использованию [9, 68,69, 78]:

I. Гнойные заболевания пальцев (панариций):

1. Паронихия,
2. Подногтевой,
3. Кожный,
4. Подкожный,
5. Лимфатический,
6. Суставной,
7. Костный,
9. Сухожильный (гнойный тендовагинит),
10. Пандактилит,
11. Фурункул (карбункул) тыла пальца.

II. Гнойные заболевания кисти:

1. Межмышечная флегмона тенара,
2. Межмышечная флегмона гипотенара,
3. Комиссуральная флегмона (мозольный абсцесс),
4. Флегмона срединного ладонного пространства (над - и подсухожильная; над- и подапоневротическая),
5. Перекрестная (V-образная) флегмона, подкожная (надапоневротическая) флегмона тыла кисти,
6. Подапоневротическая флегмона тыла кисти,
7. Фурункул (карбункул) тыла кисти.

III. Рожистое воспаление.

IV. Эризипеллоид.

Зарубежные авторы часто пользуются классификацией Brown H. (1978), основанной на локализации инфекции в поверхностных или глубоких тканях [90]:

1. Поверхностная инфекция или целлюлит;
2. Тендосиновит (тендовагинит);
3. Глубокая инфекция (глубоких пространств кисти);
4. Некротизирующая инфекция;
5. Остеомиелит;
6. Сочетанная инфекция (включая септический артрит).

1.3. Этиология и патогенез гнойно-воспалительных заболеваний кисти

Наиболее частые возбудители инфекций кисти - разновидности *Staphylococcus* и *Streptococcus*, в частности *Staphylococcus aureus*. Согласно данным Крайнюкова П.Е с соавт., и Rigououlos N. с соавт., (2012) стафилококк высеивается от 30 до 80% наблюдений [36, 126]. Грамотрицательная и анаэробная флора чаще высеивается у пациентов с диабетом и при злоупотреблении внутривенными наркотиками [107]. Расплавление подкожно-жировой клетчатки почти всегда результат инфицирования бета-гемолитическим стрептококком [19, 33, 101, 109].

Смешанная флора обнаруживается в сильно загрязненных ранах и при укусах. Возбудителями при некротизирующем фасциите является смешанная аэробно-анаэробная микрофлора, в то время как при хроническом паронихии высеивается *Candida*, по данным Brook I. с соавт. [89].

Необходимо помнить, что ССд в сочетании с устойчивой инфекций становятся основной причиной осложнений гнойных заболеваний кисти и пальца, приводящих к стойкой утрате функции органа [85, 95, 96].

Все чаще появляются публикации по проблеме возрастающей встречаемости метициллин-резистентного золотистого стафилококка (MRSA) [1, 85, 86, 105, 136]. Эта проблема освещена еще в трудах Усольцевой Б.В. и

Машкара К.И. [68]. Первые публикации на эту тему появились в 1963 г. В 2014 Tosti R. с соавт. демонстрируют данные, свидетельствующие о росте микрофлоры, полирезистентной к антибиотикам, наблюдая в ретроспективном анализе 683 пациентов в течение 8-летнего периода с 2005 по 2012 гг., с пиком в 65% резистентной микрофлоры в 2007 г. [134].

Наряду с подобным пессимистичным прогнозом появляются публикации о снижении нозокомиального MRSA вследствие введения дополнительных гигиенических мер, связанных с настороженным отношением к медицинскому персоналу, как фактору распространения. Например, Grayson M.L., Russo P.L. с соавт. (2011) приводят подтверждающие данные в своей публикации «Гигиена рук Австралии» [99]. Гусаров В.Г. с соавт. (2015) предлагают стратегию контроля антимикробной терапии в условиях стационара, включающую мультидисциплинарную команду специалистов по рациональному применению антибиотиков, протоколы периоперационной антибиотикопрофилактики и эмпирической антимикробной терапии (АМТ), обучающие программы для персонала, а также мероприятия по оценке эффективности СКАТ [15].

В современных условиях сохраняются высокие показатели заболеваемости гнойно-воспалительных заболеваний кисти и пальцев, что часто заставляет сменить профессию, работу или даже получить группу инвалидности [2, 6, 52, 59]. Результаты разнятся и зависят от многих факторов, таких как: поздняя обращаемость населения, ухудшение материально-экономических условий, рост социально незащищенных слоев населения, таких как пенсионеры, лица, живущие за чертой бедности, пациенты с иммуносупрессивными и коморбидными состояниями (сахарный диабет и т.п.), лица, страдающие наркотической зависимостью. [11, 22, 28, 77]. По данным Усольцевой Б.В., (1973) наиболее часто встречаемой патологией является подкожный (33,1%) и костный (11,4%) панариции, пандактилит и флегмона межпальцевая 6,0% и 6,1%, соответственно, у современных авторов статистика и соотношение форм заболевания продолжает сохраняться в тех же пределах [59, 70].

Морфологии заживления ран посвящены монографии Аничкова Н.Н., (1951), Кузина М.И., (1990), D.P. Kuffler, (2015) [3, 38, 115]. Выделены стадии раневого процесса, объединяющие: альтерацию; экссудацию; некролиз – очищение раны от некротических тканей; заживление; образование рубца и/или эпителизация [13].

Первая фаза воспаления сопровождается отеком мягких тканей в области кисти и способствует развитию синдрома сдавления, связанного с анатомическими особенностями (ячеистостью строения), как указывалось ранее. По данным Усольцевой Б.В. и Машкара К.И. (1975), различают «мягкий» и «твердый» отек кисти [68,69]. Прогностически более опасным является «твердый» отек. Stephen B. и Schnall S.B. с соавт. (1996) сообщали о наблюдении за пациентами с теносиновитом сгибателей и подтвердили данные о том, что внутритканевое давление выше 30 мм рт.ст. свидетельствует о начинающемся синдроме сдавления (ССд), усугубляет течение гнойно-воспалительного процесса и требует принятия мер по предотвращению его прогрессирования [84, 94, 100, 125, 130].

Клинические признаки ССд при осмотре: максимально болезненная область в зоне отека, пальцы кисти в положении сгибания, резкое ограничение активных/пассивных движений, нарушение кровотока и чувствительность в дистальных сегментах кисти и пальцев [112].

1.4. Специфическая хирургическая инфекция кисти

Ряд исследователей уделяют особое внимание роли специфических возбудителей в развитии инфекции кисти, причем некоторые из них даже предлагают систематизировать их в отдельные группы [67, 88, 120, 124].

Pimm L.H. и Waugh W. (1957) пишут о повышенной частоте встречаемости синовита сгибателей сухожилий туберкулезной этиологии в Великобритании и отмечают высокую степень ее рецидивирования [124]. В публикации Тазалова А.И. (2004) подчеркивается очень низкая

осведомленность российских практикующих хирургов о подобной форме внелегочного туберкулеза [67].

Согласно данным Clark D.C. (2003) *Neisseria gonorrhoea* типична для гнойного тендовагинита при отягощенном анамнезе [93,102].

Специфические инфекции, такие как язвенная форма туляремии (*Francisella tularensis*) и болезнь кошачьих царапин (*Bartonella henselae*), характерны для случаев контактирования с кошками и у разводчиков кроликов.

Острые и хронические инфекции с обнаружением *Micobacteria marinum* могут встречаться у людей, постоянно работающих в водной среде (загрязненных бассейнах, аквариумах, пирсах, лодках, вследствие укусов рыб или повреждений, полученных от рыбьих плавников или шипов) [93, 108].

Глубокие грибковые инфекции кисти поражают синовиальную оболочку сухожилий, суставы или кость. Они могут быть вызваны патогенными грибами (*histoplasmosis, blastomycosis, coccidioidomycosis*) или оппортунистами (*mucormycosis, aspergillosis, Candida*). Лечение требует хирургической обработки и назначения противогрибковых препаратов [103].

В литературе проблема герпетического паронихия упоминается редко. Вместе с тем первая публикация с описанием данной патологии, вышедшая в 1909 г., принадлежит Adamson H.G [81]. Но только в 1959 г. Stern H. с соавт., выявив 54 случая заболевания среди сестринского персонала одного из нейрохирургических отделений, выделил герпетический паронихий как возможную госпитальную инфекцию, которой подвержен медицинский персонал [131]. Klotz R.W. (1990) подчеркивал сложности дифференциальной диагностики герпетического паронихия с теносиновитом и отмечал отсутствие симптомов воспаления сухожильного влагалища (Канавела) при отягощенном анамнезе и/или наличии везикулярной характерной сыпи какстораживающего симптома в отношении вирусной этиологии заболевания [114]. Brklja M. и Bitar S. (2014) опубликовали свои наблюдения течения заболевания, вызванного вирусом, и подчеркнули необходимость лабораторной диагностики во всех сомнительных случаях теносиновитов, особенно, когда

антибактериальная терапия не приносит результатов, являясь этиологически некорректной [88].

1.5. Диагностика гнойных заболеваний кисти

С развитием медицинской техники диагностика гнойных заболеваний кисти претерпела значительные изменения. Неосложненные панариций и паронихий диагностируют на основании клинической картины, которая детально изложена еще в XIX веке и не требует дополнительного освещения. Все остальные формы инфекции кисти требуют проведения дополнительного обследования.

Открытие X-лучей В. Рентгеном совершило переворот в диагностике. В 1896 г. был создан первый рентгеновский аппарат, но только с 1912 г. начинается стремительное развитие рентгенологии и рентгенологических методов исследований [78]. На текущий момент они стали рутинными и доступными методами диагностики инфекции кисти.

УЗИ - метод стал развиваться и внедряться в медицинскую практику с 60-х годов прошлого века. Но, если рентгенография давно и прочно завоевала свои позиции, то ультразвуковая диагностика только в последние десятилетия получила широкое распространение. Е. Cardinal с соавт.(2001) обозначили преимущества первичного и сочетанного с рентгенографией сонографического исследования [92]. Метод является быстрым, неинвазивным, доступным. Также УЗИ позволяет диагностировать локальное флюктуирующее скопление гноя и провести контролируемую аспирацию последнего [17, 24, 25, 71, 92, 98].

Необходимо отметить быстрое развитие МРТ-технологий, которые позволили значительно улучшить точность диагностики, но из-за отсутствия мобильности установки, сложности ее эксплуатации, и, как следствие, ее малодоступности, этот метод диагностики при данной патологии используется редко. Особенностью МР-изображений является хорошая визуализация, так как

воспаление жировой клетчатки кисти характеризуется утолщением подкожных тканей с локальной или диффузной слоистостью.

R.D. Boutin с соавт.(1998) сравнивали различные виды визуализации в диагностике гнойных заболеваний конечностей, и представили данные о том, что чувствительность МРТ в выявлении остеомиелита достигает 82-100%, вследствие высокой чувствительности к отеку костного мозга [87].

Радиосцинтиграфия позволяет диагностировать остеомиелит за сутки и даже недели до получения результатов стандартного рентгенологического исследования. По данным Love С. и Palestro С.Ж. (2013) общая точность трехфазовой сцинтиграфии Tc^{99m} достигает 90%. Другим преимуществом радиоизотопного исследования является то, что возможные очаги повреждения визуализируются во всем теле, позволяя исключить мультифокальную инфекцию, что особенно актуально у пациентов с иммунодефицитом [117].

1.6. Роль антибактериальной терапии в лечении хирургической инфекции кисти

Подходы к лечению гнойных заболеваний кисти менялись на протяжении всей истории существования медицины. На сегодняшний день основной принцип лечения – хирургическое вмешательство, направленное на адекватную санацию с дренированием раны, и медикаментозная, в первую очередь, антибактериальная терапия.

В 1929 г. английский микробиолог А. Fleming получил первое антибактериальное вещество – пенициллин [129].

В мае 1940 г. В. Ernst, после завершения испытаний на мышах, впервые применил пенициллин на человеке. Открытие оказалось своевременным, так как в Европе шла война, и от инфекционных заражений ран погибало большое количество людей [49].

Первый образец советского антибиотика был получен З.В. Ермольевой [49]. С декабря 1944 г. пенициллин стал массово производиться в нашей стране,

что позволило спасти тысячи безнадежных больных [49].

Первая публикация, посвященная лечению инфекций кисти антибиотиками, вышла в 1948 г. [123]. В ней Pilcher R.S. с соавт. (1948) описали результаты наблюдения за пациентами из «Клиники Кисти», основанной в 1933 г. в Лондоне. В дальнейшем количество подобных клиник было увеличено, поскольку уже тогда оценивались все масштабы материальных затрат, связанных с нетрудоспособностью из-за инфекции кисти. С января 1946 по июнь 1947 гг. было описано около 600 пациентов, получавших пенициллин как консервативную терапию при инфекции кисти, без формирования полости абсцесса, с успешными исходами более чем в 50% наблюдений [123]. Сферы применения пенициллина в дальнейшем расширялись. В 1951 г. Levin I.A. публикует свои наблюдения за пациентами с укусами, констатируя факт значительного улучшения показателей выздоровления с введением антибактериальной терапии [116].

Этиологический подход к терапии требует результатов посевов раневого содержимого, однако дожидаться результатов не представляется возможным, что приводит к необоснованному назначению антибиотиков. Таким образом, это способствует развитию антибиотикорезистентности микроорганизмов, о которой предупреждал еще сам Fleming A., упоминая о том, что бактерии очень быстро вырабатывают устойчивость к пенициллину в лабораторных условиях при недостаточной дозировке, либо кратковременном курсе терапии, что может происходить и в человеческом организме [129].

Поэтому, антибактериальную терапию назначают эмпирически. Выявлены закономерности между локализацией гнойно-воспалительного процесса, условиями возникновения и влияния сопутствующей патологии на развитие микробной среды, которые способствуют эмпирическому подбору антибиотиков и их дозировок. Подробную информацию по этому вопросу опубликовали Abrams R.A., Botte M.J. (1996 г) [80].

Tosti R. с соавт. (2010), анализируя основы эмпирического назначения антибактериальной терапии, делают вывод: препаратами выбора являются

защищенные пенициллины или цефалоспорины [133]. Предположительно эффективной терапией при MRSA является пероральный прием Ципрофлоксацина, Рифампицина, Клиндамицина, Тетрациклина, Сульфаметаксазола. При более агрессивной инфекции рекомендован внутривенный Ванкомицин. Альтернативной внутривенной терапией являются Даптомицин, Гентамицин и Линезолид [133]. Tosti R. с соавт. (2015), на основании анализа лечения 247 пациентов с флегмонами кисти рекомендуют избегать эмпирического назначения Клиндамицина, как антибиотика выбора при резистентной флоре пациентам с отягощенным анамнезом по злоупотреблению внутривенными наркотиками и с нозокомиальной инфекцией, так как частота резистентности среди них была в 11 и в 5 раз выше, соответственно [135].

Успешное использование антибиотиков в качестве ранней консервативной терапии подтолкнуло некоторых авторов к попыткам свести хирургическую помощь к нулю, что привело к негативным результатам в середине 50-х годов XX столетия [50].

Согласно исследованиям средняя продолжительность курса антибактериальной терапии при лечении глубоких флегмон кисти составляет от 7 до 10 суток в условиях стационара до купирования основных признаков воспаления [26, 126]. Введение препарата должно быть внутривенным, вплоть до исчезновения острых признаков воспаления. Впоследствии возможен переход на пероральные антибиотики [126].

После проведенного анализа результатов лечения инфекции, вызванной MRSA, Holmes N.E. с соавт. (2015) сделали вывод: ванкомицин продолжает оставаться основным препаратом выбора; следует предпринимать попытки индивидуализации дозы путем фармакокинетического/фармакодинамического моделирования [104].

Антибиотики класса липогликопептидов в лабораторных испытаниях демонстрируют превосходные результаты и рассматриваются как возможные препараты будущего [106]. Из остальных препаратов выбора, один Даптомицин

обладает эффективностью, не уступающей Ванкомицину. Хотя Далфопристин или Тигециклин еще не имеют убедительно доказанной эффективности при ванкомицин-резистентности, все же они являются препаратами выбора для пациентов с подобной инфекцией [106].

В 2016 г. ученые под руководством Zipperer A. и Konnerth C.M. выделили циклический пептид из 5 аминокислот, продуцируемый *Staphylococcus lugdunensis*, обитателем слизистых носовой полости человека. Экстрагированное вещество - Лугдунин, являющийся первым представителем новой группы макроциклических тиазолидиновых пептидов, эффективно подавляет рост не только *Staphylococcus aureus*, но и метициллин- и ванкомицин-резистентную кокковую флору [138].

Предпринимаются попытки разработать так называемые про-лекарства, помогающие уменьшить терапевтическую дозу, токсические побочные эффекты антибиотиков и предотвратить развитие резистентности к ним. К этой группе препаратов относится ТХА709 (производное от росноладанной кислоты, которая нарушает форму и функцию бактериального протеина FtsZ, который в свою очередь является важным белком в процессе деления клетки) [113]. Согласно М. Kaul с соавт. (2016), использование активного продукта ТХА709(ТХА707) совместно с Цефдиниром в условиях *in vitro*, продемонстрировало впечатляющие результаты подавления такой патогенной микрофлоры как метициллин-, ванкомицин- и линезолид-резистентный *S. aureus*. Подобный синергизм позволяет уменьшить требуемую терапевтическую дозу антибиотика в 3 раза [113]. Однако на этом не останавливаются исследования, и постоянно ведется поиск новых способов лечения [39].

1.7. Хирургическая тактика при различных формах гнойно-воспалительных заболеваний кисти и пальцев

Активному развитию хирургии кисти во второй половине XIX века

способствовали работы Пирогова Н.И. (1854) и Kanavel A. (1921), которые детально изучили анатомию кисти и пути распространения инфекции [54,111]. Продолжили изыскания в данной области хирургии Войно-Ясенецкий В.Ф. (1934) и Рыжих А.Н. (1938) Принципы хирургического лечения, заложенные Kanavel A. и Войно-Ясенецким В.Ф., и по сей день остаются актуальными и подвергались лишь незначительным изменениям [8, 14, 35, 38, 44, 45, 56, 78,79, 120]. Показанием к оперативному лечению при гнойных заболеваниях кисти, по мнению многих авторов, является сочетание следующих симптомов: нестерпимая боль, жар, краснота, напряжение кожи, озноб и лихорадка [8, 14, 35, 38, 44, 45,49, 54,55, 56,68,69, 78,79, 120]. Необходимо помнить об особенностях подхода к виду хирургического пособия в зависимости от локализации и обстоятельств возникновения инфекции [8, 35, 44, 56, 78,79, 120].

Основой алгоритма хирургического лечения являются следующие принципы: прямые разрезы без пересечения кожных складок предпочтительны в целях предотвращения некроза лоскутов кожи. Рекомендуется их выполнение вне проекции сухожилий и/или сосудисто-нервных структур. Наложение первичных швов не рекомендуется. Раны дренируют и закрывают повязками с водорастворимой мазью [34, 38, 44,46, 68]. Иммобилизация выполняется от кончиков пальцев до средней трети предплечья, фиксируя пальцы и кисть в среднем физиологическом положении. Перевязки осуществляются ежедневно, а повторная хирургическая обработка может быть выполнена как в целях дополнительной ревизии, санации и некрэктомии, так и для наложения вторичных швов и закрытия мягкотканого дефекта с помощью разнообразных методик [47,56, 78,97]. Ряд авторов предлагают для лечения больших ран (по объему и глубине), например, при некротическом фасциите, после обширной хирургической обработки, выполнять закрытие раны над ирригационным или аспирационно-проточным дренированием с использованием вакуумных систем (также известным как лечение раны отрицательным давлением) [122].

Однако есть и особенности течения заболевания в зависимости от

локализации. Так, при паронихии абсцесс может распространяться проксимально вокруг и в глубину относительно ногтевой пластины [91]. Воспаление характеризуется болезненностью, эритемой и отделяемым. Наиболее частым возбудителем становится *S. aureus*, сопровождаемый *streptococcus pyogenes*, *pseudomonas pyocyanea*, *proteus vulgaris* [128]. При первых признаках болезни лечение необходимо начать с приема пероральных антибиотиков и местного применения водорастворимых мазей (Левомеколь, Левосин и т.д.), но при отсутствии положительной динамики в течение суток наиболее оптимальный и безопасный подход – хирургический: вскрытие, санация и дренирование абсцесса [65]. Рекомендуется удалять ногтевую пластину. Необходимо избегать надрезов вокруг эпониhiальной складки во избежание дальнейшей деформации ногтей. Рана закрывается повязкой с водорастворимой мазью. Антибиотики назначаются на срок, по меньшей мере, от 5 до 7 суток, или до полного исчезновения признаков инфекции [31, 40, 89, 127].

Хронизация воспаления вызвана чрезмерным воздействием влажной среды (условия труда), а особенностью течения является отслоение ногтевой пластины от ногтевого ложа, сопровождающееся выделением из полости абсцесса творожистого содержимого. При изучении содержимого выделяют *Candida albicans*, атипичных микобактерий и грамотрицательных бактерий [102]. Несмотря на сложности лечения, наиболее успешным вмешательством является марсупиализация, и/или полное удаление ногтя. Рекомендовано нанесение гормональной противогрибковой мази (Виоформ 3%) или применение пероральных противогрибковых препаратов (Интраконазол, Флюконазол) [93].

Панариций – болезненный абсцесс на фаланге пальца, обычно возникающий вследствие микротравмы. Ярким клиническим признаком является ишемия и отек мягких тканей фаланги – веретенообразное напряжение (симптом Kanavel A.) [111]. Наиболее распространенный возбудитель гнойно-воспалительных заболеваний пальцев – золотистый стафилококк [35, 41].

Операция выполняется в срочном порядке в следующем объеме: хирургическая обработка, дренирование, что позволяет предотвратить некроз мягких тканей, остеомиелит фаланги, теносиновита сгибателя и другие возможные осложнения. Разрез в форме «рыбьего рта» на дистальной фаланге необходимо избегать, поскольку это может привести к повреждению кровоснабжения мягких тканей (кожного покрова и подкожно-жировой клетчатки) [35, 41]. При выборе точки разреза, отдается предпочтение расположенной максимально латерально от срединной линии в области максимальной болезненности [35, 41]. От разрезов, выполненных над сухожилием, рекомендуется воздерживаться, т.к. это может привести к заражению оболочек сухожильного влагалища сгибателей и разгибателей кисти и пальцев. Рана закрывается повязкой с водорастворимой мазью. Смена повязок осуществляется 1-2 раза в сутки до полного заживления вторичным натяжением [35, 41, 78].

Гнойный тендовагинит кисти возникает в результате инфицирования оболочки сухожилия, в связи с ранением или проникновением инфекции из смежных анатомических образований. Также необходимо отметить особенность расположения синовиальной оболочки первого пальца, которая прилежит к лучевой синовиальной сумке запястья (пространство тенара), а оболочка пятого пальца соединена с локтевой синовиальной сумкой запястья (пространство гипотенара). У 50%-80% людей лучевая и локтевая сумки соприкасаются [102.].

Наиболее часто встречаемые возбудители инфекции при данном типе флегмон — золотистый стафилококк, стрептококк и грамотрицательные бактерии. Реже хронические инфекции, характеризующиеся выраженным воспалительным процессом, могут быть вызваны грибами и атипичными микобактериями [79]. Характеризуется симптомами Kanavel тендовагинита сгибателя [111.]. Операция проводится в срочном порядке, так как промедление приводит к нарушению кровотока, некрозу, спайкам, и способствует дальнейшему распространению инфекции в глубокие слои кисти и предплечье.

В настоящее время популярным методом лечения является выполнение отдельных разрезов в проксимальной и дистальной проекциях сгибателей, введение дренажа через разрезы и продолжительное или прерывистое промывание. Частым осложнением при данной технике является гематома, приводящая к отеку мягких тканей и ограничению подвижности пальцев. Причиной могут быть эрозии оболочки или повреждение сосуда при неаккуратной постановке дренажа. При использовании срединно-латерального разреза риск осложнений уменьшается и обеспечивает лучшую постановку дренажа и хороший отток, особенно, когда гнойное отделяемое густое и вязкое [12, 111]. На пальцах разрез типа зиг-заг Брюнера следует избегать, чтобы предотвратить некроз лоскута и нарушение фиксации сухожилия [120]. Рекомендованное лечение включает проксимальный разрез, сделанный прямо проксимально, возле дистальной ладонной складки. Для среднелатерального доступа разрез делается от складки сгибания пястно-фалангового сустава до сгибательной складки дистального межфалангового сустава. Тонкий дренаж располагается во влагалище сухожилия для промывания. После тщательного промывания дренаж может быть удален или оставлен для продолжения промывания. Через 48 часов повязку с лекарственными растворами и катетер удаляют, и начинается сгибание/разгибание пальцев. Раны оставляют открытыми (без наложения швов), и обычно они заживают быстро, вторичным натяжением [12, 111].

Глубокие пространства кисти включают: пространство тенара, срединное фасциальное пространство, Пирогова-Парона, комиссуральные пространства (межпальцевые) [118]. Инфицирование глубоких пространств происходит через проникающую рану или из смежного пространства и, реже, гематогенным путем. Золотистый стафилококк, стафилококки и колиформы являются наиболее распространенными патогенами [102]. Инфекции ладонного пространства могут возникать из-за восходящего распространения тендовагинита II пальца. Инфекция может распространяться вдоль дистального края приводящей мышцы I пальца и первой межкостной мышцы, вовлекая

тыльную поверхность первой межпальцевой складки, формируя абсцесс. Первая межпальцевая складка становится заметно отёкшей, и первый палец находится в положении ладонного сгибания, поскольку объем пространства тенара наибольший при данном положении I пальца. Инфицирование глубокого ладонного пространства может возникнуть при глубоком ранении или распространении инфекции из синовиальных влагалищ сгибателей III и IV пальцев. При этом ладонная поверхность кисти становится довольно болезненной и отечной с деформацией контура (заполняет обычную вогнутость). Отек тыльной стороны кисти может быть настолько выраженным, что воспалительный процесс ладони часто принимается за флегмону тыльной стороны кисти. Пассивные движения III и IV пальцев болезненны. Пространство Пирогова-Парона ограничено квадратным пронатором, сгибателями пальцев, сгибателем большого пальца, локтевым сгибателем запястья. Вовлечение данных областей обычно является результатом продолжающегося воспаления и распространения инфекции из лучевой или локтевой бursы. Симптомы могут включать синдром «карпального канала» и сопровождаться болью при сгибании пальцев [12, 111].

Комиссуральный «мозольный» абсцесс характеризуется инфекцией, которая распространяется по ладони и по тыльной стороне через узкое фасциальное отверстие. Обычно он появляется из инфицирования ладонной мозоли, трещин на коже или колотых ран у основания II-V пальцев. Особенностью анатомического строения является близкое расположение кожного покрова ладони и подлежащей фасции, что способствует распространению инфекции на тыльную поверхность через отверстия ладонного апоневроза, вместо подкожного распространения [102.]. При межпальцевой флегмоне пальцы разведены. Ладонный надрез может быть проведен с рассечением ладонной фасции в межпальцевом пространстве, что позволяет проводить дренирование ладонного и тыльного направлений распространения инфекции, также могут использоваться ладонные и тыльные доступы [120].

Для оперативного лечения глубоких флегмон кисти используют: тыльный, ладонный, комбинированный тыльно-ладонный и транскомиссуральный доступы [120]. Разработано и предложено много видов разрезов, но предпочтительнее использовать двухсекционный подход [102]. Разрезы, параллельные первой межпальцевой складке, пересечение ладонных и пальцевых складок приводят к развитию контрактур пальцев и кисти.

После адекватной обработки (санация, удаление наркотизированных тканей) флегмон глубоких пространств кисти раны могут свободно промываться через оросительный канал двухпросветной дренажной системы или основной. Если имеются сомнения относительно адекватности дренирования или жизнеспособности тканей, рану необходимо оставить открытой (без наложения швов), также выполняются ежедневные перевязки с водорастворимой мазью, промыванием раны. При сохранении признаков воспаления необходимо выполнить повторную хирургическую обработку (операцию), особенно уделяя внимание тщательному дренажу, избегая прямых разрезов над сгибателями и срединным нервом [120].

Инфекция суставов кисти обычно вызвана проникающим ранением, распространением инфекций из соседних анатомических областей гематогенным путем. Бактериальные токсины, протеолитические ферменты, бактерицидные ферменты синовиального и ретикулоэндотелиального происхождения высвобождаются и способствуют разрушению хряща. Повышенное внутрисуставное давление препятствует синовиальной перфузии и может вызвать повреждение хряща, капсулы сустава и деструкцию костной ткани, образование свища и остеомиелит [44]. Наиболее распространенными бактериями при гнойном артрите кисти и пальцев являются: золотистый стафилококк и бета-гемолитический стрептококк, *Haemophilus influenzae* (непривитых маленьких детей), *Neisseria gonorrhoeae* (пациентов с атравматическим септическим артритом и отягощенным анамнезом) [102, 120]. Положительные пробы на штаммы возбудителей (золотистый стафилококк, грамотрицательные культуры, анаэробы, полимикробные инфекции) в

сочетании с остеомиелитом являются неблагоприятным диагностическим признаком [102, 120]. При осмотре суставов отмечается болезненность, покраснение, отек, вынужденное положение (сгибательная контрактура), обеспечивающее наибольший объем полости сустава, заполненной патологическим отделяемым. Активное или пассивное движение, осевая нагрузка вызывают болевые ощущения. Кроме проникающих ранений сустава причиной воспаления может быть гематогенный путь инфицирования, который обычно встречается у больных системными заболеваниями. Также причиной воспаления могут быть кристаллические артропатии. Однако лабораторные показатели (количество лейкоцитов, скорость оседания эритроцитов и С-реактивный белок, и другие маркеры воспаления) могут быть близки к норме и вводить в заблуждение относительно течения воспалительного процесса. По возможности сустав должен быть пунктирован, и пунктат отправлен для анализа: посев, цитология, микроскопия, окраску по Граму [120].

Лечение, проводимое при помощи последовательных пункций, является ненадежным [89]. Точный разрез и адекватное дренирование позволяют удалить гной и некротические остатки и способствуют уменьшению внутрисуставного давления. Orrin I. (2013) показал, что воспаление суставов запястья, дренированных более чем через 16 часов после проявления признаков, имели худшие результаты по сравнению с теми, которые были хирургически пролечены до истечения 10 часов [120].

На срок от 24 до 48 часов верхняя конечность должна быть зафиксирована при помощи шины в функциональном положении, после этого дренаж и шина удаляются, и движение возобновляется [111]. Применение парентеральных антибиотиков продолжается до исчезновения местных и системных симптомов. Далее парентеральные или пероральные антибиотики назначаются на срок от 2 до 4 недель после первоначальной обработки [120].

Некротический фасциит – это угрожающая жизни и конечностям инфекция мягких тканей, затрагивающая фасциальный слой. Она встречается, в основном, у малоимущих групп населения, лиц, злоупотребляющих алкоголем

и употребляющих наркотики. Приблизительно в половине случаев был выделен один микроорганизм, и наиболее часто высеивали стрептококк группы А [7]. В других случаях инфекции были полимикробные, включающие альфа- и бета-гемолитические стрептококки, золотистый стафилококк и анаэробы [120].

Некротический фасциит характеризуется спектром клинических признаков, включающих болезненность и быстро нарастающий отек подкожной жировой клетчатки с напряженно-натянутой и блестящей кожей. Рентгеновское исследование может выявить газ в тканях. Волдыри и экхимозы появляются в течение нескольких дней. В начале заболевания может быть мало системных признаков, однако лейкоцитоз присутствует всегда. Азотемия при отсутствии шока или гипотонии – это раннее начало инфекционного токсического шока, который часто сопровождает некротический фасциит, вызванный гемолитическими стрептококками [132].

Воспаление подкожной жировой клетчатки в сочетании с нарушением гемодинамики может быть признаком прогрессирования заболевания — некротического фасциита. Окончательный диагноз ставится при хирургическом вмешательстве, когда обнаруживается фибринозно-некротическая фасция, сопровождающаяся расплавлением подкожной жировой клетчатки и характерной неприятно пахнущей жидкостью в виде тонкой липкой пленки и зловонным гнойным отделяемым [120]. Обычно воспаление сопровождается тромбозом подкожных сосудов, и в зависимости от стадии заболевания, может происходить некроз кожных покровов. Мышцы обычно остаются интактными. Максимальное удаление некротизированных тканей является наиболее полным хирургическим лечением. В связи с тенденцией к быстрому продвижению инфекции авторская методика представляет собой следующий порядок лечения: проксимальное рассечение пораженной фасции через диагностические надрезы и начало хирургической обработки на данном уровне, продвигаясь дистально. Посев на культуры и окраска по Граму производятся при первой возможности, и незамедлительно назначается антибактериальная терапия [5].

Данная патология требует квалифицированной медицинской помощи в

условиях стационара и проведение интенсивной терапии. Лечение эмпирическими антибиотиками, такими как ванкомицин, клиндамицин, должно быть начато как можно раньше. Введение клиндамицина необходимо для подавления продукции токсинов, производимых стрептококками и стафилококками [132]. Количество летальных исходов при этом заболевании колеблется от 8.7% до 33% [61]. Единственным наиболее важным фактором, влияющим на благоприятный исход заболевания, является ранняя и адекватная хирургическая обработка. Негативные прогностические факторы включают в себя: возраст, превышающий 50 лет, сопутствующие хронические заболевания, сахарный диабет и генерализация процесса [61].

На основании вышеизложенного формируется общепринятый алгоритм хирургического лечения гнойных заболеваний кисти и пальцев: на ранней стадии (до 24 часов) пациентам назначаются внутривенные антибиотики, верхняя конечность фиксируется на косыночной повязке в возвышенном положении, с иммобилизацией в функционально выгодном положении [61, 111]. Хирургическое лечение является обоснованным, если нет улучшений на фоне консервативного лечения в течение 24 часов, или первоначальная клиническая картина сохраняется более суток и дополняется новыми симптомами. Наиболее распространённым методом лечения является проведение изолированных разрезов по боковым поверхностям пальцев и предплечья, на ладонной и тыльной поверхностях кисти, максимально отходя от опасных зон, но оставляя возможность постановки дренажей для адекватного дренирования. Разрезы типа зигзаг Брюнера, с пересечением поперечных ладонных и пальцевых складок, прямые разрезы над сухожилиями следует избегать, чтобы предотвратить некрозы лоскута и нарушение движений сухожилий из-за рубцов. Допускается использование разнovidных дренажей: латексные или силиконовые выпускники и полутрубки, препятствующие смыканию краев раны, или тонкие дренажи – при более глубоком и обширном расположении флегмоны. Смену повязок рекомендуется производить один раз в 24 часа до полного очищения раны, с мазями на водорастворимой основе

[32,34].

При осложненных формах панариция, а также всех остальных формах инфекции кисти, помощь пациенту должна быть комбинированной, то есть сочетать хирургическое вмешательство с медикаментозными методами лечения и реабилитацией [32, 34]. Золотым стандартом лечения гнойно-некротических ран является иссечение некротизированных тканей и дренирование раны. При оперативных вмешательствах по поводу флегмон кисти выполняют разрезы различной формы, в зависимости от локализации процесса: по Войно-Ясенецкому-Пику, по Kanavel и др. [12, 111].

Затрагивая вопрос хирургической помощи пациенту с патологией кисти и пальцев, необходимо указать основные виды флегмоны кисти: поверхностные и глубокие флегмоны ладонного пространства. Среди глубоких наиболее «грозной» является U-образная флегмона, являющаяся осложнением панариция II-V пальцев [12, 68, 69]. При вскрытии флегмоны возвышения I пальца необходимо избегать повреждения ветви срединного нерва, пересечение которой значительно ограничит функцию кисти. По рекомендации Iselin разрез при этом производят в области первой межпальцевой складки длиной в среднем 3-4 см [110]. При тендовагинитах остаются актуальными рекомендации Войно-Ясенецкого В.Ф., использовавшего лучевой и локтевой разрезы Канавела по краям предплечья [12, 68]. Предлагаемые ранее некоторыми авторами сложные, фигурные разрезы ладонной области, зачастую оказывались неэффективными вследствие недостаточного дренирования раны, таким образом увеличивающие сроки лечения [12, 102].

Возвращаясь к вопросу иммобилизации необходимо дополнить, что в современном подходе к лечению пациента с инфекцией кисти рекомендации Kanavel остаются актуальными. По данным многих авторов адекватное использование шинирования и контролируемого натяжения тканей предотвращает адгезию и периартикулярный фиброз, ускоряет заживление раны и восстановление функции кисти [9, 68]. После этого повязки необходимо менять ежедневно и должна активно продолжаться лечебная физкультура,

реабилитация и физиотерапевтическое лечение [8,61,63,65].

Предпринимаются многочисленные попытки улучшения показателей заживления ран. Так, Колокольчикова Е.Г. и соавт. (2010) предлагают использовать коллагеновую повязку для сокращения сроков эпителизации раны [27]. Yoshikawa Т. соавт. разработали и предложили методику лечения ран культурой мезенхимальных и стволовых клеток на коллагеновой основе [137].

Таким образом, при лечении больных гнойными заболеваниями кисти своевременное и полное обследование, точное определение инфекционного агента-возбудителя, адекватное назначение терапии особенно актуальны в первичном звене квалифицированной медицинской помощи. Хирургическое лечение должно основываться на знаниях анатомии, навыках, умении, выборе оптимального объема оперативного вмешательства, обязательной иммобилизации конечности. Необходимо рациональное применение антимикробных препаратов и средств, ускоряющих репаративные процессы в ране. Для достижения скорейшего выздоровления пациента и получения хороших функциональных и косметических результатов необходимым элементом является система реабилитации. Однако не все эти вопросы достаточно раскрыты в изученной литературе; соответственно целью исследования является освещение недостающих элементов лечения и формирование принципов комплексного лечения, с учетом новых данных.

ГЛАВА 2.**ОБЩАЯ ХАРАКТЕРИСТИКА КЛИНИЧЕСКИХ НАБЛЮДЕНИЙ.
МЕТОДЫ ИССЛЕДОВАНИЯ****2.1.1. Общая характеристика клинических наблюдений**

Объектом исследования и анализа стали 508 пациентов с гнойно-воспалительными заболеваниями кисти и пальцев, проходивших лечение в хирургических отделениях госпиталей Министерства обороны – ЦВКГ им. П.В. Мандрыка, Ростовском военном госпитале № 1602, Новороссийском военном госпитале № 419, кафедре ВПХ на базе Московской ГKB № 29 за период 2006-2018 гг. Все пациенты – взрослые (старше 18 лет). Следует отметить, что, учитывая особенности формирования контингента (служба по призыву/контракту, пенсионеры МО, гражданский персонал и прочие), распределение по возрасту имело следующие градации: к трудоспособному возрасту (18-55 лет) относились 347 человек (70%); старше 55 лет – 161 пациент. Анализ гендерной принадлежности показал преобладание пациентов мужского пола: 333 – мужчины, 175 – женщин.

В исследовании применена следующая модель. Пациенты были разделены на две, равные по численности, группы – I, основную (253 человека) и II, группу сравнения (255 человек).

В группе I лечение проведено с использованием разработанных оригинальных методик и алгоритмов, в том числе дополнительных методик диагностики, новых методик лечения и реабилитации. Основными особенностями примененной в группе тактики являлись: расширенный объем диагностических исследований; обезболивание – масочный или эндотрахеальный наркоз, проводниковая анестезия; хирургическое вмешательство осуществляли с применением жгута, применяли новые оперативные доступы; операции выполняли с учетом прогнозирования реконструктивного этапа, обязательная иммобилизация конечности после

операции; эмпирическая антибиотикотерапия до получения результатов микробиологической верификации (со сменой антибиотика через 48 час. при неэффективности); трехэтапная реабилитационная программа. Этим пациентов вели и анализировали результаты проспективно.

Соответственно, в группе II лечение проводили по стандартной схеме [10, 40, 69], включавшей: стандартный объем диагностического обследования; обезболивание – как общее, так и местное; заживление ран – как правило, вторичным натяжением, с минимальным количеством повторных хирургических вмешательств; иммобилизация – не у всех пациентов; медикаментозная терапия согласно стандартам лечения; реабилитация – в объеме стандартного курса ЛФК (только в стационарном периоде лечения). Данные результатов лечения этих пациентов подвергнуты ретроспективному анализу.

В итоге, проведено сравнение результатов в группах по демографическим показателям, этиологическим и патогенетическим факторам, результатам лечения и последствиям и ряду других значимых критериев.

Группы были, в целом, сопоставимы по демографическим показателям: группа I включала 165 мужчин и 88 женщин в возрасте от 18 до 92 лет; группа II – 168 мужчин и 87 женщин в возрасте от 18 до 92 лет. Распределение по возрасту и полу в группах I и II приведено рисунках (рис. 1, 2).

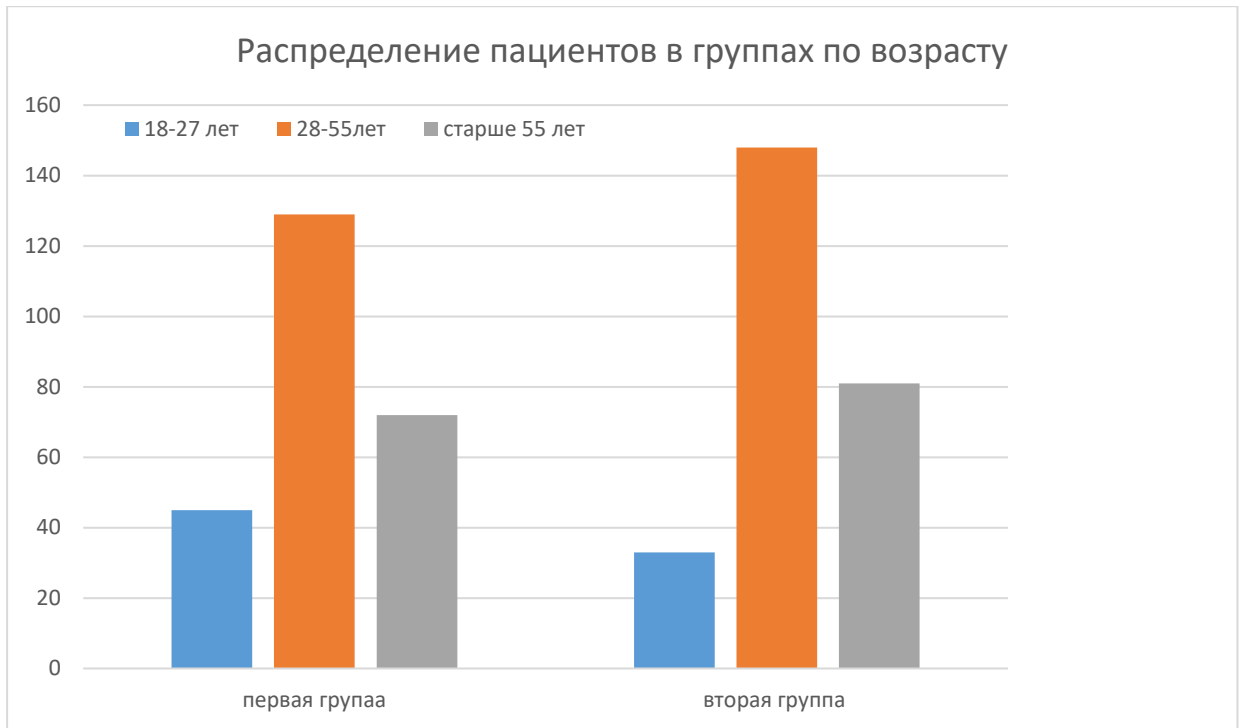


Рисунок 1. Распределение пациентов в группах по возрасту

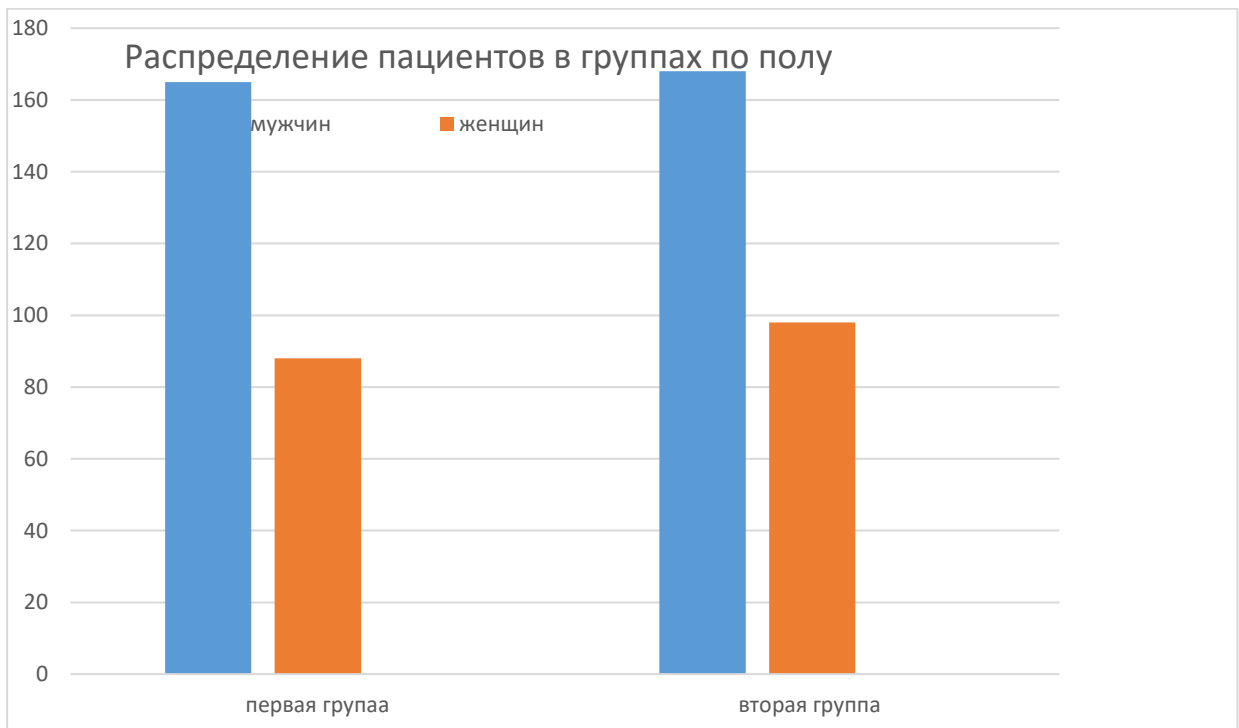


Рисунок 2. Распределение пациентов в группах по полу

Для соблюдения корректности сопоставления, проведена проверка обеих групп на нормальность распределения по анализируемым параметрам, по результатам которой выявлено, что обе группы, в целом, сопоставимы между

собой по следующим показателям: демографическим (возраст, пол), нозологии, длительности и тяжести течения гнойно-воспалительного заболевания кисти и пальцев, выполненным хирургическим вмешательствам, характеру выявленной микрофлоры ($p > 0,1$).

Среди 212 наблюдений пациентов с глубокой инфекцией кисти почти 2/3 составили глубокие формы инфекции; из них с поздними сроками обращения (более 1 и 3 суток) – 38% и 42%, соответственно.

Сроки поступления больных в стационар варьировали в широком диапазоне – от 1-2 суток до нескольких недель, в среднем – $3,7 \pm 1,8$ суток с момента выявления первых признаков заболевания до момента обращения к хирургу (для панарициев) и $5,1 \pm 2,3$ суток (для глубокой инфекции кисти) (рис.3).

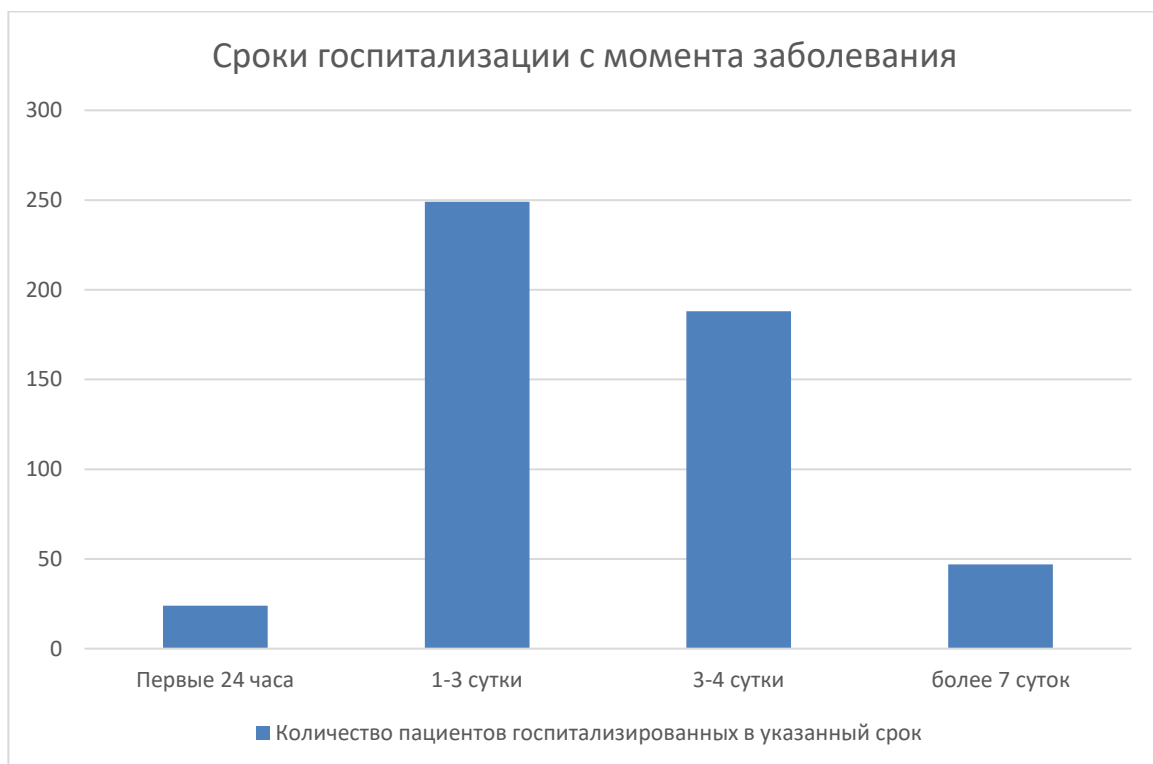

Рисунок 3. Сроки госпитализации с момента заболевания.

Поздняя госпитализация пациентов в основном была связана с организационными недостатками, удаленностью от лечебных учреждений, обладающих способностью оказания квалифицированной медицинской помощи; социальным положением пациентов; квалификацией медицинского

персонала. При проведении анализа взаимосвязи между сроками обращения за медицинской помощью и формой течения заболевания установлено, что среди пациентов, поступивших в более поздние сроки от начала заболевания, значительно чаще ($p < 0,05$) встречались более тяжелые гнойные поражения кисти (рис. 4), что подтверждают данные других авторов [45, 61, 68, 78].

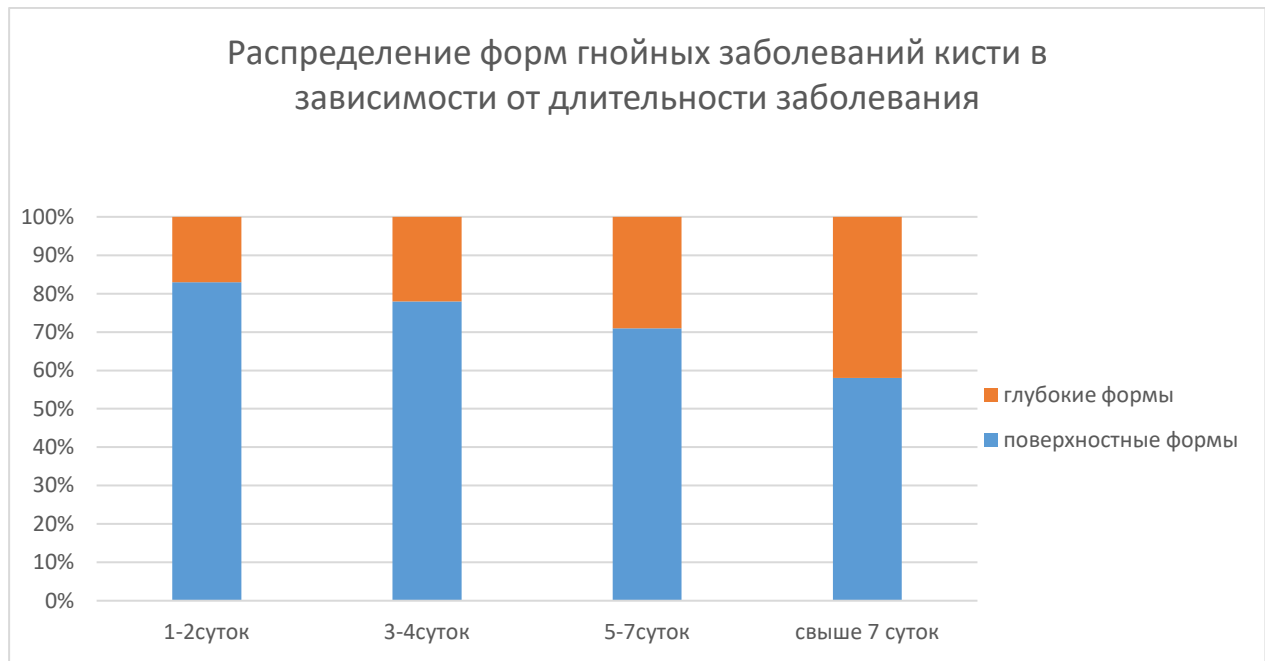


Рисунок 4. Распределение форм гнойных заболеваний кисти в зависимости от длительности анамнеза

2.1.2. МЕТОДЫ ОБСЛЕДОВАНИЯ ПАЦИЕНТОВ (Физикальные и инструментальные способы оценки тяжести течения гнойно-воспалительного процесса)

С целью систематизации и обобщения информации, характеризующей тяжесть течения гнойно-воспалительного заболевания кисти в группах, были выделены и систематизированы следующие критерии:

1. Анамнестические данные (давность, повторяемость, предрасполагающие сопутствующие заболевания);

2. Клинические признаки (общая интоксикация – температура тела, лихорадка, ознобы, повышение потоотделения, слабость, снижение аппетита,

сонливость);

3. Местный статус (локализация, отек, цвет кожного покрова, напряжение тканей, локальная температура, нейротрофические расстройства, нарушение функции кисти);

4. Данные лабораторного и инструментального обследования (лейкоцитарная формула крови; рентгенография, УЗИ, КТ/МРТ кисти).

Представленные критерии легли в основу разработки и клинического применения индивидуальной балльной шкалы оценки тяжести патологического процесса. Каждую группу критериев оценивали в баллах, а степень тяжести процесса – по сумме баллов, следующим образом: менее 10 баллов – легкая; 10-20 баллов – средняя; более 20 баллов – тяжелая. Методика балльной оценки представлена в таблице 1.

Таблица 1.

Балльная шкала оценки тяжести патологического процесса

| | Критерии | Баллы | Сумма баллов |
|------------------------|--|--------------------------------------|--------------|
| Анамнестические данные | Более 3 суток с момента заболевания | 1 | 0-10 баллов |
| | Рецидив заболевания | 2 | |
| | Фоновые заболевания (сахарный диабет, иммунодефицит и т.д.) | 3 | |
| | Условия, при которых развилось заболевание - наличие повреждение кожного покрова | 1 | |
| | Внешняя среда – наличие контакта с загрязнённой поверхностью | 1 | |
| | Локализация заболевания (больше одного сегмента) | 1 | |
| | Глубина поражения - глубже подкожной жировой клетчатки | 1 | |
| Клинические признаки | Лихорадка, озноб, повышенное потоотделение - | 2 | 0-5 баллов |
| | Температура тела 37.1- 37.5 | 1 | |
| | Температура тела 37.6-38.5 | 2 | |
| | Температура тела выше 38.5 | 3 | |
| Местный статус | Интенсивность болевого синдрома: | 1-легкая, 2-средняя, 3 высокая | 0-10 баллов |

| | | | |
|---|---|---|-------------|
| | Локализация, отек, цвет кожного покрова, напряжение тканей, локальная температура | 2 | |
| | Нейротрофические расстройства, нарушение функции кисти | 2 | |
| | Признаки флюктуации, гнойный свищ | 3 | |
| Данные лабораторного и инструментального обследования | Лейкоцитоз или лейкопения с изменением формулы крови | 2 | 0-10 баллов |
| | Рентгенологические (КТ), МРТ, УЗИ, признаки остеомиелита, наличия воздуха | 4 | |
| | Фистулография, УЗИ, КТ, МРТ – признаки патологической полости: карман небольшого объема | 2 | |
| | Плохо дренированный затек большого объема | 4 | |
| Общая сумма баллов | | | 0-35 |

Обоснованность выбора дифференцирующих признаков подтверждается равномерным распределением пациентов по шкале тяжести процесса, по мере увеличения суммы баллов. В ходе обработки данных, отмечена прямая зависимость срока заболевания, интенсивности интоксикации и выраженности клинических проявлений выставяемой степени тяжести патологического процесса. Так, во всех наблюдениях пациентов с глубокой инфекцией кисти (в фазе обострения), сумма баллов составляла 20 и выше.

Наибольший удельный вес среди панарициев составили пациенты с «легкой» и средней степенями тяжести течения процесса (31% и 35%, соответственно); при глубокой инфекции кисти легкая и средняя степени тяжести зафиксированы у 37% и 41% пациентов. Обращает на себя внимание значительное количество пациентов с тяжелой степенью – 34% среди панарициев и 22% при глубокой инфекции кисти. Отмечается преобладание глубокой инфекции кисти среди наблюдений с средним и тяжелым течением (при сумме баллов 20 и выше). Как следует из таблицы 2, наблюдается тенденция к увеличению степени тяжести течения гнойного процесса, по мере вовлечения в него глубоких анатомических структур кисти.

Количественное распределение пациентов согласно балльной шкале оценки степени тяжести патологического процесса в зависимости от нозологии

и локализации гнойного очага представлено в таблице 2.

Таблица 2.

Распределение пациентов в группах согласно балльной шкале оценки тяжести патологического процесса.

| Нозология | Степень тяжести патологического процесса | | | Всего Первая/вторая группа |
|---|--|------------------------------------|------------------------------------|----------------------------------|
| | Легкая Первая/вторая группа | Средняя Первая/вторая группа | Тяжелая Первая/вторая группа | |
| ПАНАРИЦИЙ | 91(41/48) | 143(71/71) | 38(20/18) | 110(59/51) |
| Сухожильный | 43(22/21) | 42(21/21) | 10(5/5) | 95(48/47) |
| Суставной | 2(1/1) | 3(2/1) | 6(3/3) | 11(6/5) |
| Костный | 2(1/1) | 8(2/6) | 24(12/12) | 34(15/19) |
| Костно-суставной | 0 | 10(5/5) | 26(12/14) | 36(17/19) |
| Пандактилит | 0 | 0 | 10(5/5) | 10(5/5) |
| ИНФЕКЦИЯ КИСТИ | 41(20/21) | 46(20/26) | 26(13/13) | 113(53/60) |
| Комиссуральная инфекция | 5(2/3) | 4(2/2) | 2(1/1) | 11(5/6) |
| Инфекция тыла кисти | 17(9/8) | 13(7/6) | 8(4/4) | 38(20/18) |
| Инфекция пространства тенара | 4(2/2) | 4(2/2) | 2(1/1) | 10(5/5) |
| Инфекция пространства гипотенара | 4(2/2) | 5(3/2) | 4(2/2) | 13(7/6) |
| Инфекция срединного пространства ладони | 4(2/2) | 4(2/2) | 3(1/2) | 11(5/6) |
| V-образная флегмона | 3(1/2) | 3(2/1) | 2(1/1) | 8(4/4) |
| Инфекция пространства Пирогова-Парона | - | 2(1/1) | 2(1/1) | 4(2/2) |
| Инфекция сочетанная | - | 2(1/1) | 2(1/1) | 4(2/2) |
| ИТОГО: | 180 | 248 | 80 | 508 |

Оценку распространения местного воспаления проводили путем измерения его площади в пределах здоровых мягких тканей при помощи планиметрического теста Л.Н. Поповой: маркером обводили область воспаления, с фотосъемкой и масштабированием [34]. Затем фотографию оцифровывали, после чего вычисляли площадь с помощью оригинальной программы, созданной на основе MS Excell. Планиметрическое исследование выполняли в 1-е сутки (поступление), 2-е сутки (после начала лечения) и далее,

в процессе лечения – на 5-7 сутки, в зависимости от скорости регресса местного воспаления.

Клиническую эффективность лечения пациентов в обеих группах изучали в раннем (от начала лечения до момента заживления раны) и в отсроченном периодах лечения (после завершения реабилитации), через 6 месяцев., Максимальные сроки наблюдения к моменту завершения исследования составили 7 лет.

2.1.3. ИНСТРУМЕНТАЛЬНЫЕ МЕТОДЫ ИССЛЕДОВАНИЙ

2.1.3.1. Диафаноскопия

Диафаноскопия – это метод диагностики, основанный на трансиллюминации. Используя свойство мягких тканей пропускать свет с разной интенсивностью в зависимости от плотности вещества, можно выявить более плотные участки и зоны разряжения структур обследуемого сегмента кисти и их границы. Важным условием успешного проведения данного исследования является наличие узконаправленного источника яркого света. Благодаря чему появляется возможность выявить инородное тело, отек, скопление жидкости и воздуха. Для проведения исследования обычно используется специальный прибор – диафаноскоп, однако в ходе исследования выявлена возможность использования лазерного диода, который характеризуется длиной волны в диапазоне 635-670 нм и мощностью 3-5 мВт. Прибор максимально плотно прижимают к коже, чтобы уменьшить рассеивание света на границе перехода сред разной плотности. При необходимости, отдельные участки пальпируются, и определяется подвижность и плотность выявленного препятствия в проходящем пучке излучения. Свет, проходя сквозь мягкие ткани, окрашивает их в красный цвет, за счет чего хорошо видна тень, которая становится объектом дальнейшего

исследования (рис. 5).



Рисунок 5. Проведение диафаноскопии пальцев

Особенностью данного метода является его доступность и простота, что позволяет использовать его на догоспитальном этапе и в приемном отделении. Также возможно применение диафаноскопии в послеоперационном периоде для выявления затеков и плохо дренированных участков, обследования краев и дна раны. Но стоит отметить, что интерпретация результата требует от врача опыта и навыка работы с данным методом. Для опытного врача такой метод позволяет заменить собой рентген и УЗИ диагностику, и значительно сократить время предоперационного обследования. Данный способ дает возможность с высокой точностью дифференцировать жидкостное и мягкотканое образование от инородного тела, определить границы и объем выявленной патологии. Учитывая безопасность метода, его использование рекомендуется даже при осмотре беременных женщин и детей.

2.1.3.2 Ультразвуковое исследование мягких тканей кисти

Для диагностики патологии мягких тканей использовался аппарат Philips с оптимальным набором функций и всеми видами чувствительного доплера. Аппарат УЗИ позволяет проводить обследование большого потока пациентов в медицинских центрах, больницах и поликлиниках. Высокое качество

ультразвуковой диагностики обеспечивают современные технологии Philips и многофункциональность аппарата УЗИ. Область применения сканера Philips – это поверхностно расположенные органы и сосуды, скелетная мускулатура и др.

Выполнение УЗИ мягких тканей кисти проводили при поступлении для поиска структур, заполненных патологическим содержимым, определения лучших точек оперативного доступа и дренирования, и в последующем для оценки функционирования дренажа, выявления затеков. По разработанному алгоритму исследование также выполняли в динамике – при поступлении, на 2-е сутки и (при необходимости) на 5-7-е сутки (рис. 6).

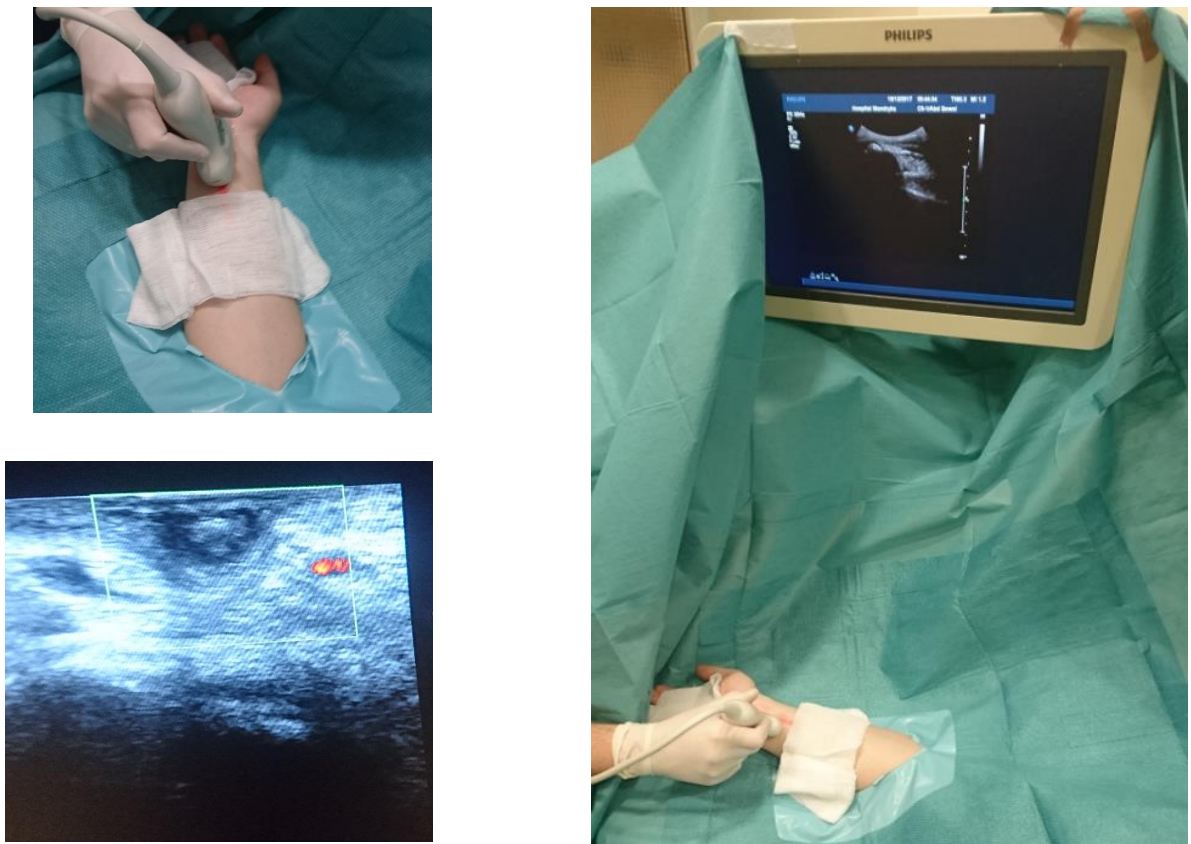

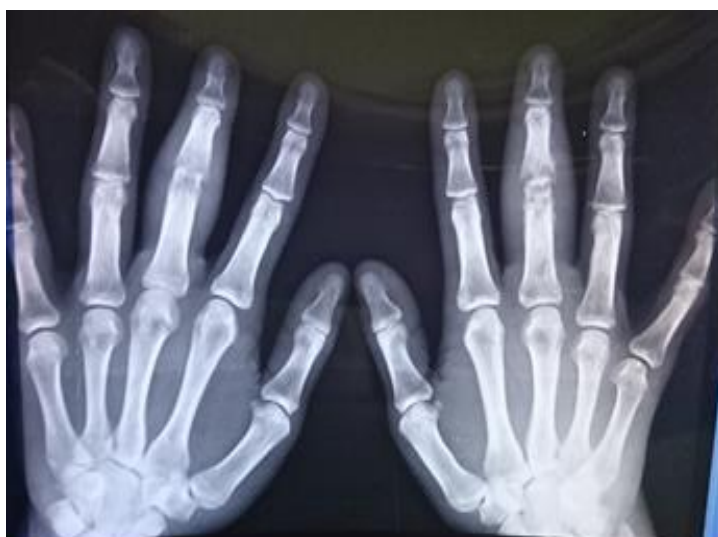Рисунок 6. Проведение УЗИ кисти и предплечья для определения объема хирургического вмешательства

2.1.3.3 Рентгенологическое исследование и компьютерная томография

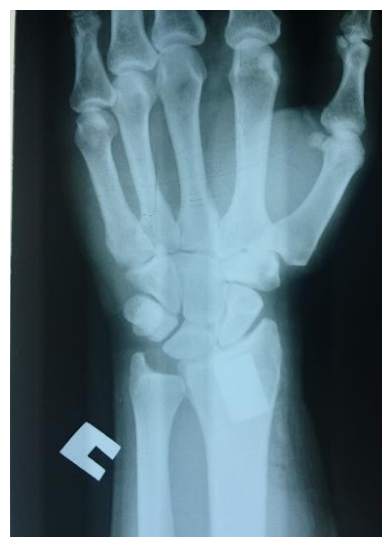Рентгенологические исследования проводились на комплексе CLINOMAT,

предназначенном для оснащения кабинетов общей рентгенологии и выполняющим полный спектр рентгенографических и рентгеноскопических исследований. Более 50% всех рентгеновских обследований относятся к рентгенографии: исследования скелета, конечностей, и выполняются на столе и стойке снимков. CLINOMAT на 2 рабочих места предназначен для рентгенографии и состоит из стола с декой, колонны излучателя, устройства для выполнения линейной (аналоговой) томографии, пульта управления и генератора. Также, кроме всего вышперечисленного, включает в себя поворотный стол-штатив, который используется для рентгеноскопии. Телевизионная система, используемая для просмотра видеоизображения, может подключаться к компьютеру. Широкий выбор анатомических программ и дружественный интерфейс позволяют эффективно выполнять поставленные задачи. В качестве приемника рентгеновских лучей может выступать как пленка, так и системы компьютерной радиографии (CR), и плоскпанельные детекторы (DR). Рентгенологическое исследование, в т.ч. с контрастом (фистулография), выполняли при поступлении для поиска инородных предметов, признаков остеомиелита, косвенных признаков воспаления мягких тканей («мягкие снимки» – воздух, увеличение в объеме или уплотнение мягких тканей) (рис. 7а). Также при необходимости проводили введение контрастного препарата в дренаж после вскрытия гнойной полости для определения качества дренирования, выявления недренированных участков и возможных мест сообщения с другими анатомическими областями. Компьютерная томография проводилась с использованием аппарата Philips. Компьютерная томография (КТ) – это способ получения послойных срезов кисти с помощью рентгеновских лучей. В основе компьютерной томографии лежит измерение разницы ослабления рентгеновского излучения различными тканями, обработка полученных данных компьютером с помощью математических алгоритмов и формирование графического отображения (срезов). Мультиспиральное (многосрезовое) компьютерное исследование позволяет быстро получать четкие трехмерные изображения с хорошей

визуализацией мелких структур (например, небольших кровеносных сосудов, нервов, маленьких инородных тел и очагов воспаления кости). Для получения среза трубка оборачивается вокруг пациента на 360 градусов с оптимальным шагом срезов 2мм, что позволяет более детально исследовать пораженные инфекцией кости и мягкие ткани, проводить предоперационное планирование и выявить с помощью трехмерной реконструкции пораженный очаг костной ткани. Данный метод исследования значительно облегчает поиск оптимального хирургического доступа к очагу инфекции (рис. 7б).

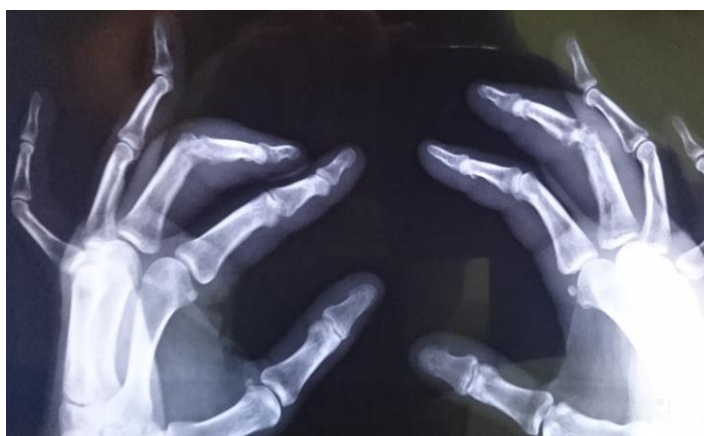

Поражение костной ткани. Прямая проекция проксимального межфалангового суставного панариция III пальца

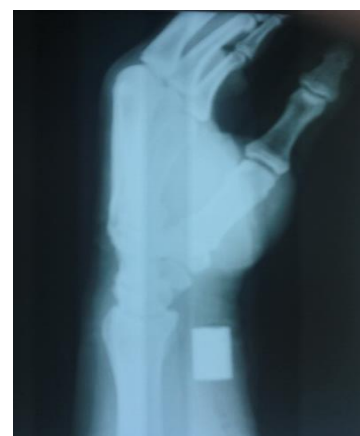

Обнаружение инородного тела.

Прямая проекция



Боковая проекция суставного панариция



Боковая проекция

Рисунок 7а. Возможности рентгенологического способа в диагностике гнойно-воспалительных заболеваниях кисти и пальцев

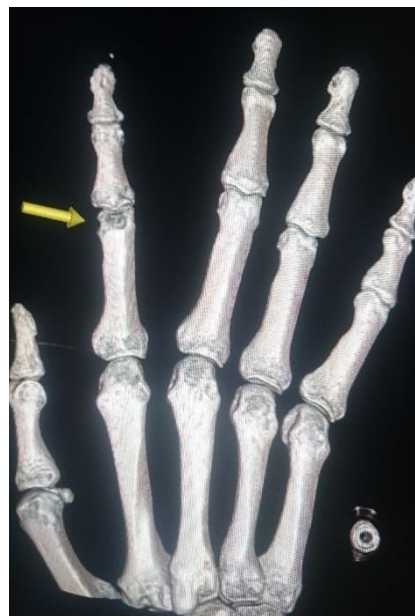
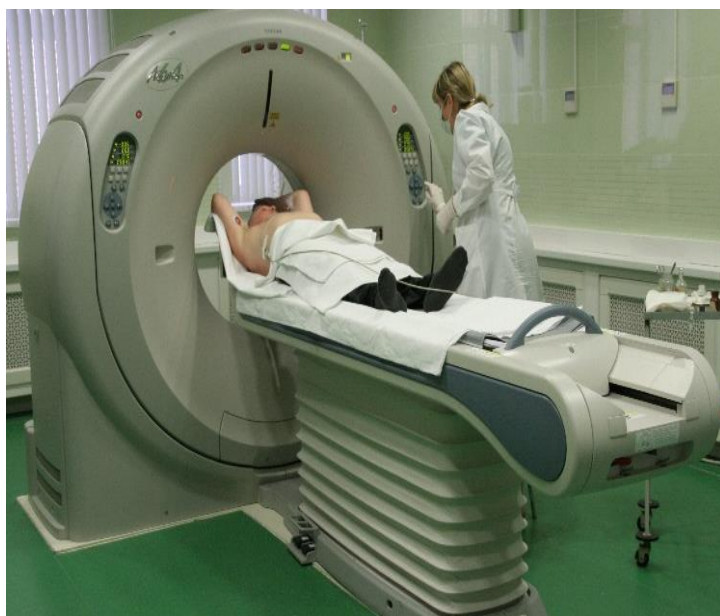
Рисунок 76. Возможности компьютерной диагностики поражения костной ткани при гнойно-воспалительных заболеваниях кисти и пальцев

2.1.3.4 Магнитно-резонансное исследование мягких тканей кисти

Магнитно-резонансный томограф Philips Ingenia 3.0T разрабатывался для компромиссных решений. Более высокое и стабильное качество изображений во всех областях применения системы сочетается с клинической универсальностью, что позволяет расширить область применения МРТ и использовать этот томограф для исследования конечностей (кисти и предплечья). Каждая деталь системы способствует увеличению ее производительности; используется автоматизация. Используемая технология, предназначенная для оцифровки МР-сигнала, позволяет избежать шумов, характерных для аналоговых цепей передачи сигнала и зарегистрировать его в том месте, где он является наиболее «чистым». Благодаря этому технология позволяет получать нужные изображения кисти и пальцев с меньшим количеством катушек и уменьшает время, затрачиваемое на укладку пациента, что позволяет расширить клинические возможности томографа для

исследования нужной локализации, в частности кисти и предплечья без необходимости в модернизации, в результате чего повышается эффективность и качество исследования. Данная технология расширяет клинические возможности диагностики и предоперационного планирования (рис. 8).

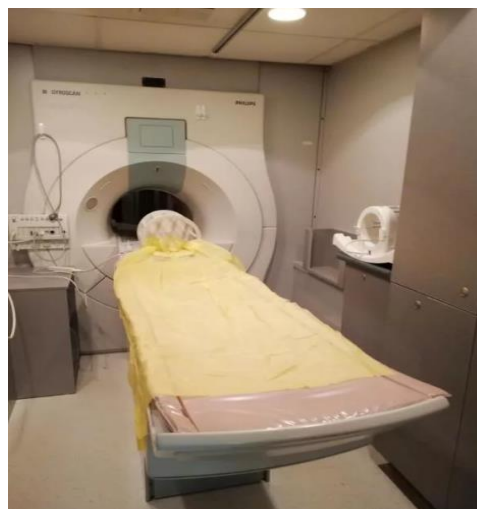
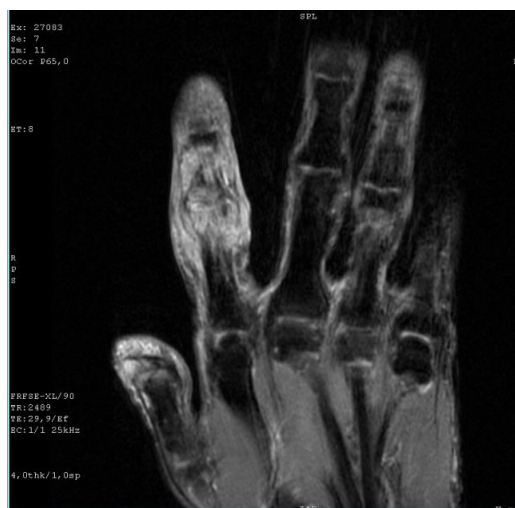
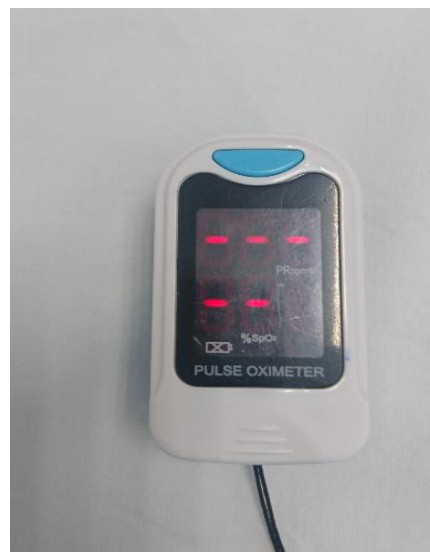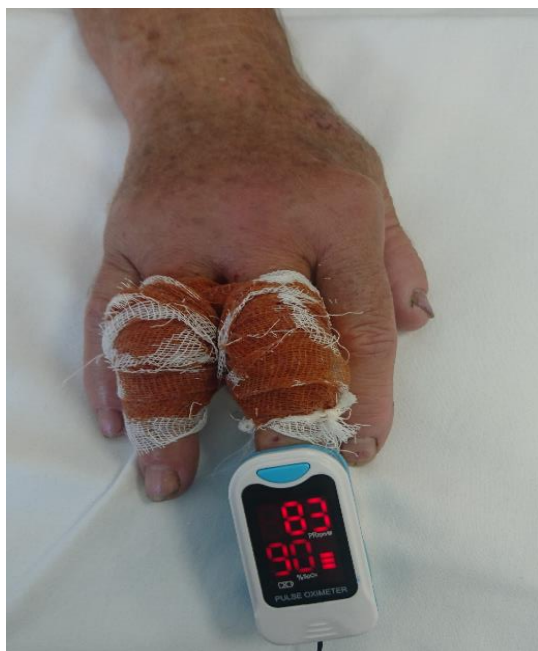Рисунок 8. МРТ результат исследования мягких тканей кисти

(костный панариций) и внешний вид установки

2.1.3.5 Пульсоксиметрия кисти в послеоперационном периоде

Одним из показателей кровоснабжения тканей является насыщенность артериальной крови кислородом. Этот параметр отражается на количестве эритроцитов, переносящих кислород, и определяется с помощью пульсоксиметра. Снижение сатурации является признаком нарушения транспорта кислорода к тканям, выделяют следующие основные причины: нарушение сердечно-легочной деятельности (сокращение сердечного выброса или патология легких), различные виды токсических отравлений (нарушение транспорта кислорода в самом эритроците) и нарушение перфузии тканей из-за местного отека и сдавления магистральных сосудов, или их повреждения. Показания для его применения в данном исследовании: послеоперационный период (контроль после снятия жгута) (рис. 9).



Внешний вид пульсоксиметра

Рисунок 9. Пульсоксиметрия кисти после снятия жгута

2.1.4 Микробиологические методы исследований

Забор материала из раны осуществлялся стерильным тампоном после обработки краев раны антисептиком. Некротические массы, детрит и гнойное отделяемое подвергали исследованию. Посев исследуемого материала производили на следующие питательные среды: кровяной агар и сахарный бульон. Количественное исследование проводили по методике И.И. Колкера [59]. Сроки получения результатов варьировались от 24 часов до 5 суток. Посев содержимого из раны брали в начале лечения (для подбора антибиотиков), на 3-и сутки (для оценки качества лечения), в более поздние сроки (при необходимости).

ПЦР крови на 5-7-е сутки, при наличии данных о возбудителе из посевов раны (оценка распространения инфекции за пределы очага инфекции).

ДНК из образцов раневого отделяемого выделяли без предварительной обработки. Экстракцию ДНК проводили с использованием набора реагентов «Рибо-преп» производства ФГУН ЦНИИ Эпидемиологии Роспотребнадзора в соответствии с инструкцией производителя в присутствии внутреннего

контрольного образца (ВКО-FL). Предварительно 1 мл образца гнойного отделяемого центрифугировали при 11000g в течение 10 минут, надосадочную жидкость удаляли, к осадку добавляли 300 мкл лизирующего раствора.

Для обнаружения ДНК микроорганизмов использовали три методики ЦНИИЭ: «АмплиСенсЭнтеробактерии/G(+)» для определения ДНК семейства (*Enterobacteriaceae* spp.), стафилококков (*Staphylococcus* spp.), стрептококков (*Streptococcus* spp.) и энтерококков (*Enterococcus* spp.);

«АмплиСенсG(-)Ab/Кр/Па/Ес-Fl» для определения ДНК *Acinetobacter baumannii*, *Klebsiella pneumoniae*, *Pseudomonas aeruginosa*, *Escherichia coli*;

«АмплиСенс®ФлороЦеноз/Кандиды-Fl» для определения ДНК грибов рода *Candida*: *C. albicans*, *C. glabrata*, *C. krusei*, *C. parapsilosis*, *C. tropicalis*. Все методики основаны на использовании мультиплексной ПЦР с гибридизационно-флуоресцентной детекцией продуктов амплификации в режиме реального времени. Для выполнения количественного анализа проводили одновременную амплификацию с детекцией для образцов ДНК, полученных из клинического материала и ДНК-калибраторов. Количество ДНК обнаруженных микроорганизмов в образцах биологического материала рассчитывали в геномных эквивалентах/мл (ГЭ/мл).

2.1.5 Методы оценки функциональных исследований результатов лечения

Оценка непосредственной эффективности проведенного лечения и сравнение результатов у пациентов двух групп проводили с учетом следующих факторов:

- Характер и сроки выполненного оперативного вмешательства, его эффективность, необходимость в проведении повторных и дополнительных манипуляций.
- Характер проводимой антибактериальной терапии, потребность в смене антибиотиков, причины и сроки смены.

Однако оценочные тесты функциональных результатов, разработанные в хирургии кисти многообразны, что затрудняет их систематизацию для сравнения и анализа результатов в рамках одного исследования. К тому же, их применение порой весьма трудоемко в рутинной практике. С целью упрощения оценки функциональных результатов в настоящем исследовании применены оригинальные алгоритмы комплексного подхода, сочетающие в себе тесты оценки функции кисти и пальцев. В обеих группах полученные данные систематизированы по нозологии, степени тяжести процесса и результатам лечения, что позволило объединить и сравнить их. Применяли тесты, направленные на оценку функции кисти в целом, независимо от локализации и распространения инфекции по площади и глубине. Так как восстановительный период требует больше времени по сравнению с самим заживлением раны, исследования проводили в ранний период восстановления и после проведенного курса реабилитации от 3 до 6 месяцев.

Функция кисти определялась с помощью следующих методов:

Определение объема движений в пальцах проводили по методу Американского общества хирургии кисти: определялась сумма амплитуд сгибания в каждом суставе пальца (рис. 10), и полученный результат сопоставлялся с сегментом здоровой кисти (табл. 3).

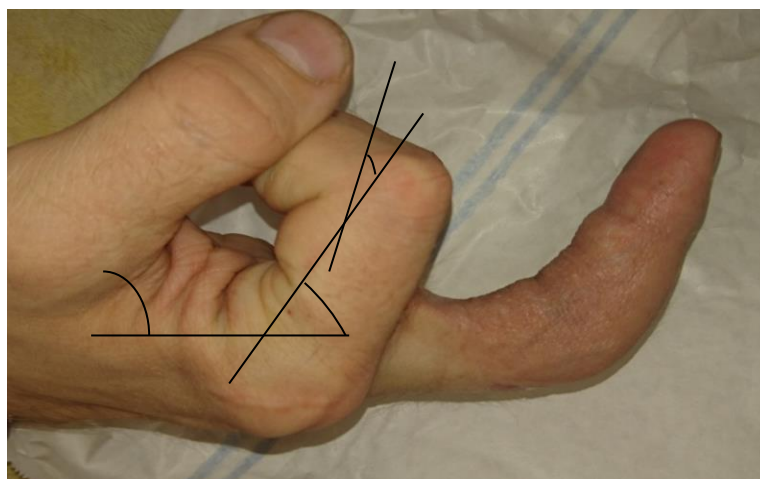


Рисунок 10. Метод Американского общества хирургов

Таблица 3

| Интерпретация результатов | |
|---------------------------|--------------------|
| Отличный | $N \leq 99\%$ |
| Хороший | $75 < N \leq 99\%$ |
| Удовлетворительный | $50 < N \leq 75\%$ |
| Плохой меньше | $N > 50\%$ |

При необходимости определить функцию пальца без возможности сравнения со здоровым сегментом, использовался способ, предложенный А.С. Петуховским. Для этого вычислялась сумма амплитуд сгибания в каждом суставе пальца (рис. 8), и полученные результаты проверялись по таблице 4 [53].

Таблица 4

| Интерпретация результатов | |
|--------------------------------|--------------------|
| Общий объём движений (градусы) | Результат |
| 200 град. | Отличный |
| 180-200 град. | Хороший |
| 150-180 град. | Удовлетворительный |
| Менее 150 град. | Плохой |

Определение функции кисти проводилось с использованием шкалы Fugl-Meyer, по таблице 5.

Таблица 5

| Критерии | Баллы | Сумма баллов |
|----------------------------|--|--------------|
| а. Сгибание всех пальцев | 0 – сгибание не осуществляется 1 – некоторое сгибание осуществляется, но полного объема движений нет 2 – полноценное сгибательное движение (сравнивается с «незатронутой» рукой) | 0-2 |
| б. Разгибание всех пальцев | б. 0 – разгибание не осуществляется 1 – пациент может прекратить интенсивное «хватание» предмета (преодолеть активное сгибание) 2 – активное разгибание | 0-2 |

| | | |
|---|---|-----|
| <p>с. Задание на захват предметов 1: пястно-фаланговые суставы разогнуты, средние и дистальные межфаланговые суставы согнуты</p> | <p>с. 0 – требуемая позиция недостижима 1 – сила хватательного движения низкая 2 – хватательное движение может быть осуществлено при активном сопротивлении</p> | 0-2 |
| <p>Исследуется мышечное сопротивление пациента. d. Задание 2: пациент осуществляет приведение 1 пальца, включая 1 пястно-фаланговый сустав, а также фаланги пальца, к положению в 0°</p> | <p>d. 0 – действие не выполняется 1 – между пальцами может удерживаться листок бумаги, но без его натяжения со стороны исследующего 2 – листок прочно фиксирован между пальцами</p> | 0-2 |
| <p>f 4: Пациенту предлагается взять объект цилиндрической формы (такой как небольшая баночка), ладонные поверхности 1 и 2 пальцев должны находиться друг напротив друга f 5: захват предмета сферической формы.</p> | <p>е. Оценивается так же, как и задание 2 (п. «d») f. Оценивается так же, как и задания 2 и 3 (пп. «d», «e») g. Оценивается так же, как и задания 2, 3 и 4 (пп. «d», «e», «f»)</p> | 0-6 |

Каждую группу критериев оценивали в баллах (от 0 до 2), а функцию кисти по сумме баллов следующим образом: менее 7 баллов – неудовлетворительный результат; 8-11 баллов – удовлетворительный; 12 баллов и более – хороший.

2.1.6 Методы статистического анализа

Полученные результаты обработаны с помощью программ Microsoft Excel –2013; R Statistical Software, Version 3.4.2; StatSoft и SAS, Version 9.4 (SAS Institute Inc. Cary, NC, USA). Все полученные данные анализировались методами вариационной статистики. Нормально распределяемые показатели приведены в их среднем значении со среднеквадратической ошибкой: $M \pm \sigma$. Для отражения степени зависимости между полученными данными использовали коэффициент нелинейной корреляции (R) – Спирмена. При оценке выявляемой зависимости учитывали выраженность корреляции, ее

значимость. При коэффициенте корреляции < 0.3 зависимость считали слабой, $0.3 - 0.5$ – умеренной, $0.5 - 0.7$ - средней, >0.7 – тесной. Значимость корреляции оценивали по общепризнанным критериям: при $p < 0.05$, считали наличие зависимостей между признаками достоверным. При $p > 0.05$, наличие или отсутствие связи между признаками считали неустановленным фактом. Значимость различий для параметрических показателей устанавливали с помощью критерия Стьюдента, для непараметрических использовали U-test Манна-Уитни, парный тест Уилкоксона. При сравнении качественных показателей использовали двухсторонний точный метод Фишера. Значимость различий устанавливали по величине значимости критерия (p).

ГЛАВА 3

ЛЕЧЕНИЕ ПАЦИЕНТОВ С ГНОЙНО-ВОСПАЛИТЕЛЬНЫМИ ЗАБОЛЕВАНИЯМИ КИСТИ И ПАЛЬЦЕВ

3.1 Оптимизация способов хирургического лечения пациентов с гнойно-воспалительными заболеваниями кисти и пальцев

Операция является основным элементом лечебного процесса. Однако, учитывая риски хирургического лечения, данное пособие выполняется по строгим показаниям: если первоначальная клиническая картина сохраняется более суток на фоне проводимого консервативного лечения (антибактериальная терапия и перевязки с водорастворимыми мазями) и/или дополняется новыми симптомами, нет улучшений на фоне проведенного на догоспитальных этапах лечения (в т.ч. оперативного) в течение 24 часов.

Хирургическое лечение пациентов с гнойной инфекции кисти и пальцев начинается с выбора вида анестезии. В группе сравнения большая часть пациентов оперированы под местной анестезией. В основной группе наблюдения 72% операции выполнены в условиях проводниковой анестезии и 28% с использованием внутривенного масочного или эндотрахеального пособия. Применение последних методов предоставляет возможность без негативных реакций со стороны пациента наложить жгут на предплечье (при панариции дистальной фаланги или паронихии – на палец), что, в свою очередь, позволяет эффективно ревизовать операционную рану, выявить и дренировать затеки.

Не менее важен выбор оперативного доступа с учетом анатомических препятствий в зоне операции и тяжести общего состояния пациента. Самыми распространенными оперативными доступами являются изолированные линейные разрезы по боковым поверхностям пальцев и предплечья, на ладонной и тыльной поверхностях кисти по срединно-латеральной линии, которые обеспечивают постановку дренажей и лучший отток, особенно, когда отделяемое состоит из вязкой гнойной массы. Необходимо отметить, что в

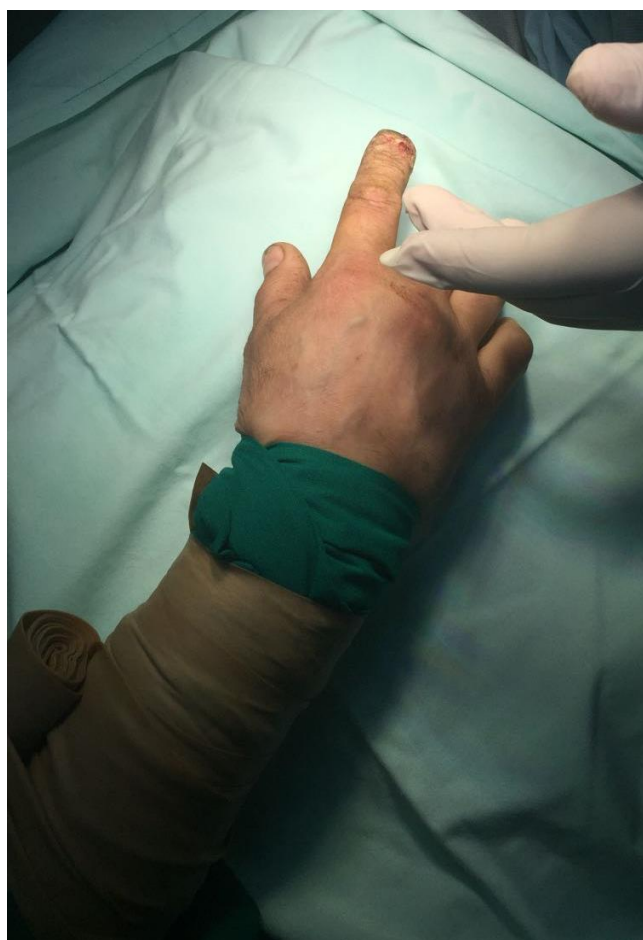
обеих группах широких разрезов не выполняли (разрезов типа «зигзаг Брюнера» на кисти и пальцах над сухожилиями с пересечением поперечных, ладонных и пальцевых складок), что позволило предотвратить некроз лоскута вследствие повреждения анатомически важных структур, а также нарушение движения сухожилий и возникновение деформирующих рубцов. Оптимальными доступами считаются разрезы в зависимости от локализации процесса по Войно-Ясенецкому-Пику и Kanavel [12, 102].

Весьма важным, завершающим этапом вмешательства является дренирование послеоперационной раны. Допускается использование различных дренажей: латексных или силиконовых выпускников, полутрубок, препятствующих смыканию краев раны, или тонких дренажных трубок 3-5 мм в диаметре, при более глубоком и обширном расположении флегмоны. Смену повязок осуществляют 1-2 раза в сутки с мазями на водорастворимой основе, до очищения раны.

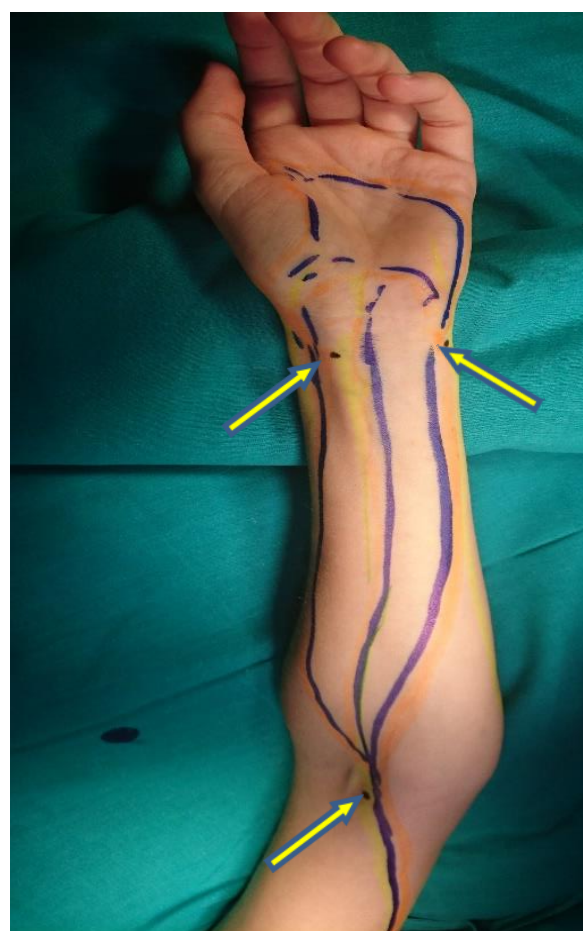
Анализ результатов оперативных вмешательств, выполненных по «традиционной» методике, показал, что не всегда удавалось произвести полноценную ревизию гнойно-воспалительного очага, осуществить качественную целенаправленную первичную хирургическую обработку и полноценное и адекватное дренирование. Также были распространены следующие ошибки: несоответствие хирургической методики и вида анестезии тяжести гнойного процесса и особенностям его локализации на кисти; необоснованное сокращение или расширение объема оперативного вмешательства в попытках достижения лучшего результата погоне за лучшим результатом; недостаточная подготовка хирурга и неслаженная работа хирургической бригады и анестезиологической службы. В результате имело место увеличение сроков лечения и госпитализации, а иногда прогрессирование заболевания и развитие тяжелых осложнений.

Для исключения ошибок, даже при, казалось бы, небольших по объему и сложности хирургических вмешательствах, хирургическая тактика была

модифицирована. Предложено, учитывая особенности патологии и возможные недостатки стандартных подходов, для лечения пациентов основной группы применять новые методы хирургического лечения флегмоны кисти и панарициев в сочетании с разработанным алгоритмом лечения. Под проводниковой анестезией, после обеспечения оттока крови из конечности (возвышенное положение конечности в течение 5-10 мин.) и последующего наложения жгута (пневматического турникета) на предплечье, выполняли оперативный доступ с учетом глубины и направления распространения гнойного процесса, избегая повреждения важных анатомических образований и «рабочих» поверхностей кисти и пальцев (рис. 11).



А



Б

Рис. 11 А - Наложение жгута на предплечье. Б - Проекция локтевого, срединного и лучевого нервов (линии на коже). Места пункции для выполнения проводниковой анестезии (стрелки)

Особенностью данного метода лечения гнойных заболеваний кисти и пальцев является дифференцированный подход к хирургическим доступам в зависимости от локализации процесса и тяжести его течения.

Для лечения различных форм панарициев применен оригинальный способ вскрытия гнойного очага, предложенный научным руководителем диссертационного исследования (Патент РФ № 2280469). Его особенностью является учет «рабочей» и нерабочей поверхностей кисти. «Рабочие» поверхности кисти определяли на основе схемы, предложенной G.Metzger (1955) (рис.12) [119]. Примечательно, что концепция G.Metzger имела целью только констатацию факта более частого травмирования соответствующих зон кисти и не предполагала их применения в ходе оперативных вмешательств. Соответственно, оперативные доступы выполняли следующим образом. По «рабочей» поверхности производили один продольный среднебоковой разрез, а по нерабочей – два сходящихся полуовальных разреза лепестковой формы с иссечением кожи шириной 2-3 мм и длиной, соответствующей распространению гнойного очага; выполняли некрэктомию через сходящийся полуовальный разрез, благодаря чему становятся возможными ревизия в необходимом объеме и санация под визуальным контролем, что значительно уменьшает риск повреждения сосудисто-нервных пучков и анатомических образований пальцев, а в послеоперационном периоде края раны не слипаются, что позволяет обеспечить динамический контроль течения раневого процесса (рис.13).

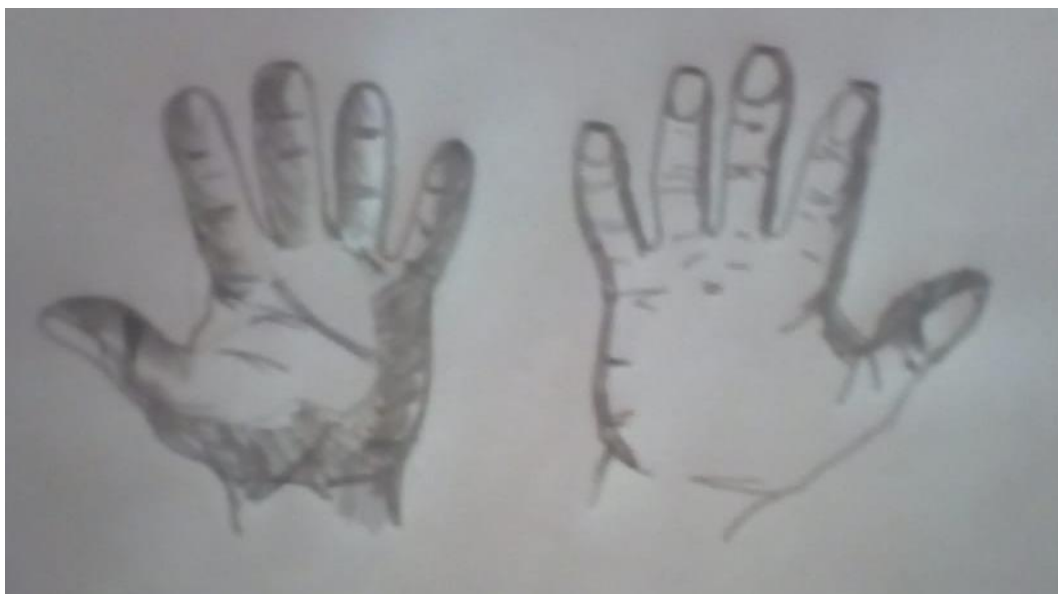

Рисунок 12. Рабочие поверхности кисти

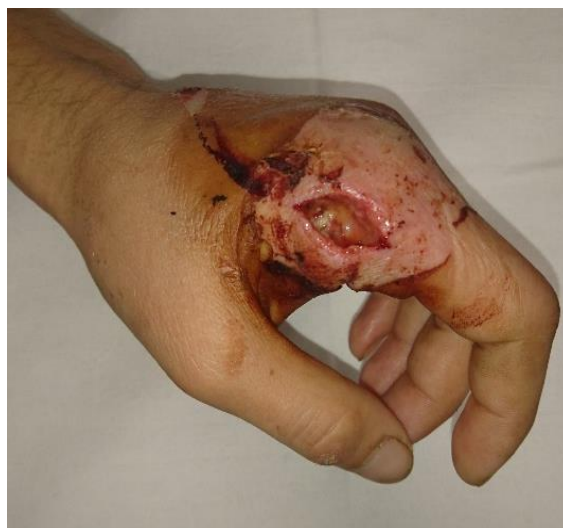
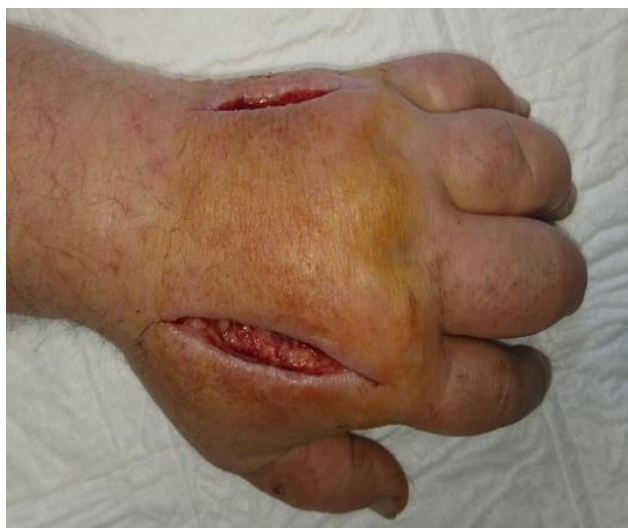
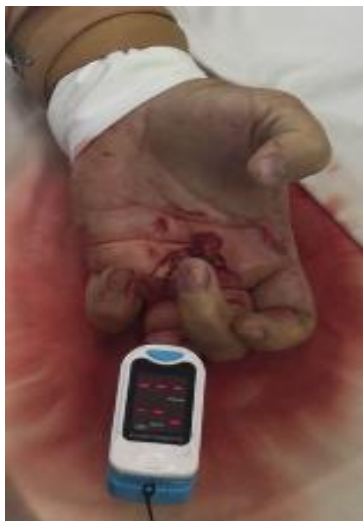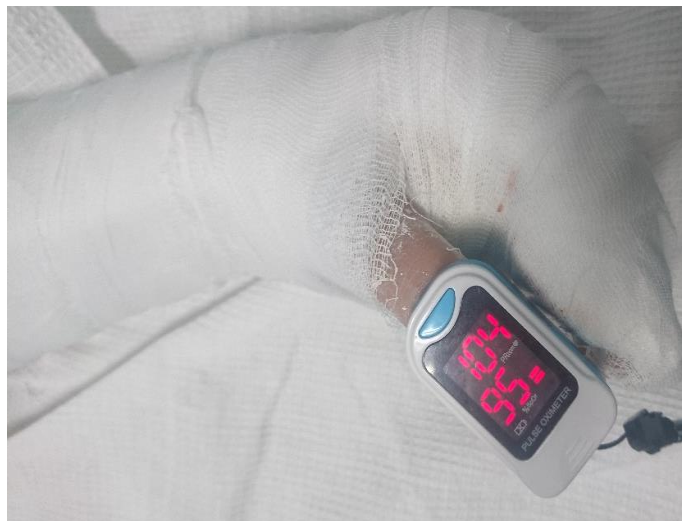Рисунок 13. Лепестковый разрез для вскрытия флегмоны кисти

Во время и после санации и ревизии, полость послеоперационной раны обрабатывали большим количеством раствора антисептика, 3% раствором перекиси водорода, 0,05% раствором хлоргексидина биглюконата. Следующим этапом выполняли дренирование: в разрезы вводили мазь Левомеколь и дренажные полутрубки. Накладывали повязки с мазью Левомеколь. Оценивали пульсацию на лучевой артерии после снятия жгута и капиллярный кровоток по кончикам пальцев. Для объективизации кровотока в кисти с 2014 г. во всех случаях применяли пульсоксиметр (рис. 14). Учитывая особенности анестезии,

после окончания ее действия проверяли чувствительность кисти и пальцев.



А



Б

Рисунок 14. Оценка капиллярного кровотока кисти методом пульсоксиметрии: А. на этапе наложения жгута на предплечье; Б после окончания операции и наложения гипсовой повязки.

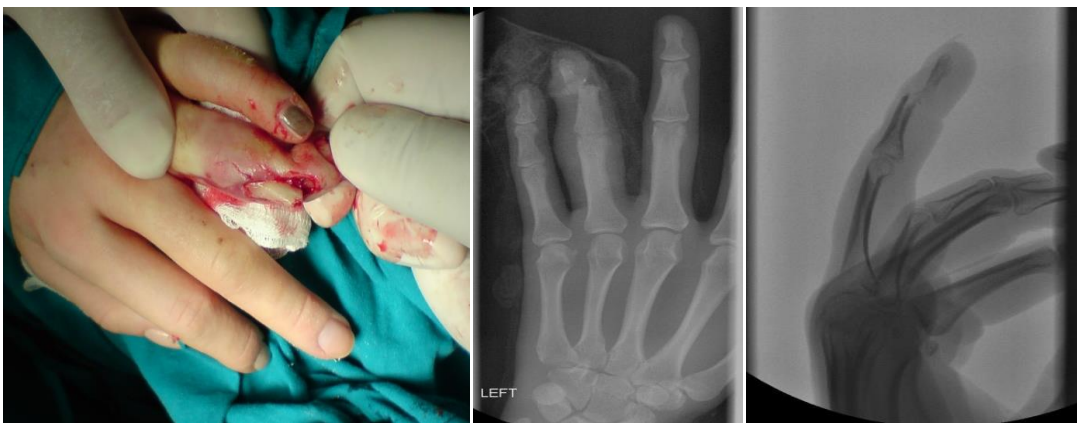Для лечения осложненных форм панарициев (чаще костных и суставных, сопровождающихся значительным дефектом тканей) применяли разработанный оригинальный способ двухэтапного лечения (Заявка на изобретение РФ №2018120946): на первом этапе вскрывают гнойный очаг, выполняют некрэктомию и секвестрэктомию, промывают, и в дальнейшем проводят консервативное лечение в течение 10-14 дней. При появлении грануляций и очищении раны, образовавшийся дефект закрывают несвободным кожным трансплантатом, взятым с тыла или боковой поверхности соседнего пальца. Дефект, образованный вследствие перемещения лоскута на донорском участке, закрывают с помощью выкраивания встречных лоскутов и проводят иммобилизацию гипсовой повязкой от кончиков пальцев до нижней трети предплечья. Через две недели после приживления лоскута на дефекте пораженного пальца, лоскут отсекают от донорского пальца и подшивают к краю дефекта.

Приводим клиническое наблюдение.

Пациентка А., 18 лет (и/б №2804, 2011 г.), стала отмечать припухлость,

покраснение в области средней фаланги 4-го пальца левой кисти, лечилась самостоятельно в течение недели, затем в поликлинике по месту жительства. Через 2 недели появилась лихорадка, бригадой СМП была доставлена в один из стационаров Москвы, где был вскрыт и дренирован костный панариций. В течение месяца проводились ревизии послеоперационной раны с этапными некрэсеквестрэктомиями, предложена ампутация на уровне проксимального межфалангового сустава. Через 1,5 месяца от начала заболевания консультирована и госпитализирована в ЦВКГ им. П.В. Мандрыка.

На момент госпитализации состояние средней степени тяжести. Выраженный дефицит массы тела. Температура тела нормальная. Местно: повязка пропитана гнойным отделяемым, по лучевой поверхности 4-го пальца левой кисти продольная послеоперационная рана размерами 6x0,4 см, края раны гиперемированы, мягкие ткани 4-го пальца отечны. Дном раны является непокрытый надкостницей диафиз средней фаланги с резецированным дистальным эпифизом (рис. 15). Под средней фалангой установлен дренаж – силиконовая полутрубка. Поверхность раны покрыта гнойным отделяемым. Дистальная фаланга ульнарно отклонена, чувствительность и кровоснабжение сохранены. Попытки активных и пассивных движений выраженно болезненны.



А

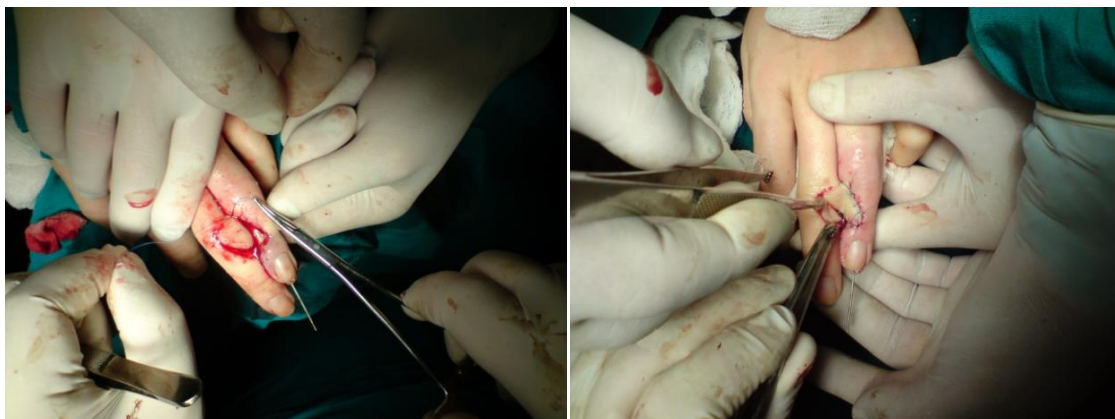
Б

Рисунок 15. Костно-суставной панариций со значительным дефектом мягких тканей и разрушением костной структуры средней фаланги. А – вид раны; Б – рентгенография кисти в двух проекциях

Лабораторные анализы: anti-CMV IgG 195 Ед/мл, anti-EBV IgG 600 Ед/мл, раневое отделяемое – золотистый стафилококк 10^5 КОЕ/тамп, низкие значения нейтрофилов и увеличение количества моноцитов в общем клиническом анализе крови.

В отделении проводилась антибактериальная (цефтриаксон, линкомицин), инфузионная терапия, перевязки со стрептоцидом и борной кислотой.

На фоне консервативного лечения рана очистилась, начался репаративный процесс. Через 3 недели после госпитализации выполнена несвободная кожная пластика средней фаланги 4-го пальца тыльным кожно-фасциальным лоскутом с 3-го пальца левой кисти и пластика свободным кожным лоскутом. Под проводниковой анестезией, после обеспечения оттока крови из конечности путем ее нахождения в возвышенном положении, наложен жгут на предплечье. На соседнем пальце выкроен кожно-жировой лоскут на питающей ножке, чуть больших размеров, чем дефект мягких тканей, который необходимо было закрыть; при этом, ширина основания лоскута составила примерно одну треть его длины, ножка лоскута располагалась проксимально. Лоскут на время подготовки места его трансплантации был укрыт влажными салфетками. Донорский кожный дефект закрыт встречными лоскутами (рис. 16).



А

Б

Рисунок 16. А – Выкраивание донорского лоскута; Б. – Закрытие образовавшегося дефекта донорского пальца

Подготовка дефекта 4-го пальца, образовавшегося вследствие гнойного процесса, заключалась в обработке краев и дна раны с предварительным посевом на стерильность, щадящем удалении нежизнеспособных тканей, свободно лежащих некротизированных костных структур, интрамедуллярном остеосинтезе спицами (полное разрушение кости на всю ширину) и артродезе сустава. Рану обильно промывали физиологическим раствором. Лоскут уложен на область дефекта с небольшим натяжением, заполнив дно, по краям наложены одинарные швы на кожу тонким полипропиленовым шовным материалом 5/0. Снят жгут, оценена жизнеспособность лоскута по цвету кожного покрова и кровоточивости в зоне операции. Наложена асептическая повязка со стерильным вазелиновым маслом и стрептоцидом и борной кислотой (рис. 17), затем осуществлена иммобилизация глухой гипсовой повязкой от $\frac{2}{3}$ предплечья до кончиков пальцев, которые оставлены открытыми для контроля.

В послеоперационном периоде продолжен курс антибактериальной и противовирусной терапии, через 15-20 суток после операции по итогам приживления кожного лоскута, выполнен следующий этап. Под проводниковой анестезией, после снятия гипсовой повязки и обеспечения «сухого» операционного поля методом, изложенным ранее (после обеспечения оттока крови из конечности путем ее нахождения в возвышенном положении наложен жгут на предплечье), отсечено основание кожно-жирового лоскута, пальцы разделены. Наложены швы на кожу. Донорский дефект закрыт встречными лоскутами (по А.А. Лимбергу) (рис. 18).

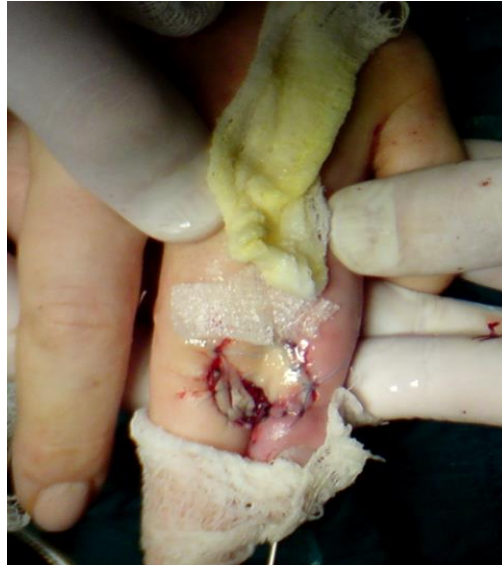

Рисунок 17. Асептическая повязка со стерильным вазелиновым маслом, стрептоцидом и борной кислотой после операции

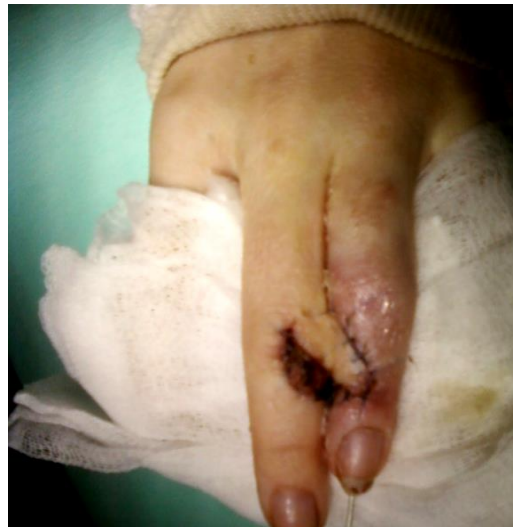

Рисунок 18. Результат после снятия гипсовой повязки через 15 суток

После снятия жгута оценена жизнеспособность лоскута по цвету кожного покрова и кровоточивости в зоне операции. Наложена асептическая повязка со стерильным вазелиновым маслом, стрептоцидом и борной кислотой, затем произведена иммобилизация глухой гипсовой повязкой от верхней трети предплечья до кончиков пальцев. В послеоперационном периоде на 7-е сутки сделана перевязка, на 14-е сутки при повторной перевязке, сняты швы. Манипуляции выполняли через ревизионное «окно» в гипсовой повязке.

Гипсовая повязка снята после рентгенографии (в зоне деструкции костные отломки консолидировались). Послеоперационные раны зажили тонкими нежными продольными рубцами. Результат лечения через 5 лет представлен на рисунке 19.

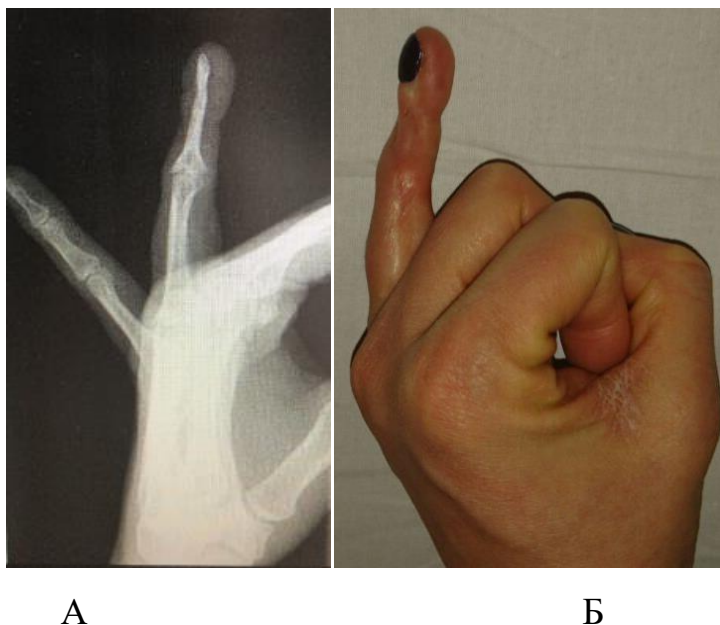

Рисунок 19. А - артродез. Б - внешний вид кисти через 5 лет после лечения

В процессе лечения пациентов с флегмонами кисти, также использован оригинальный метод лечения (Заявка на изобретение РФ №2018135144): под проводниковой или сочетанной анестезией после наложения жгута на предплечье в возвышенном положении (пневматического турникета), в проекции флегмоны по кожной складке ладони или через зону максимальной флюктуации на тыльной поверхности кисти, проводят продольный полулунный разрез с основанием, идущим по кожной складке ладони или тыла кисти, с иссечением кожного лоскута шириной 1-2 мм. Через него производят ревизию гнойного очага; при обширных флегмонах для лучшего дренирования с противоположной стороны выполняют линейный разрез на всю длину распространения флегмоны и накладывают гипсовую повязку с «ревизионным окном» для проведения перевязок и контроля (рис. 20).

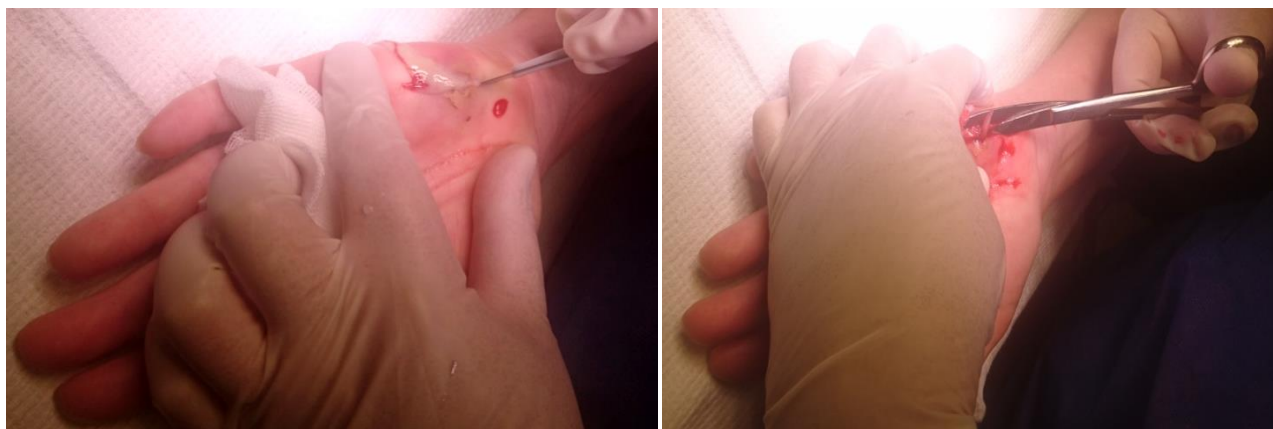

Рисунок 20. Продольный полулунный доступ с иссечением кожного лоскута 1-2мм.

Полученное раневое отделяемое направляют на посев для определения микрофлоры и ее чувствительность к антибиотикам. Иссечение некротических тканей выполняют через «полулунный» разрез. При ладонном или глубоком гнойном процессе через отделенный разрез рассекают ладонную карпальную связку и ставят контрольный дренаж. Рану saniруют раствором перекиси водорода, дренируют с левомеколем и иммобилизируют (рис. 21).

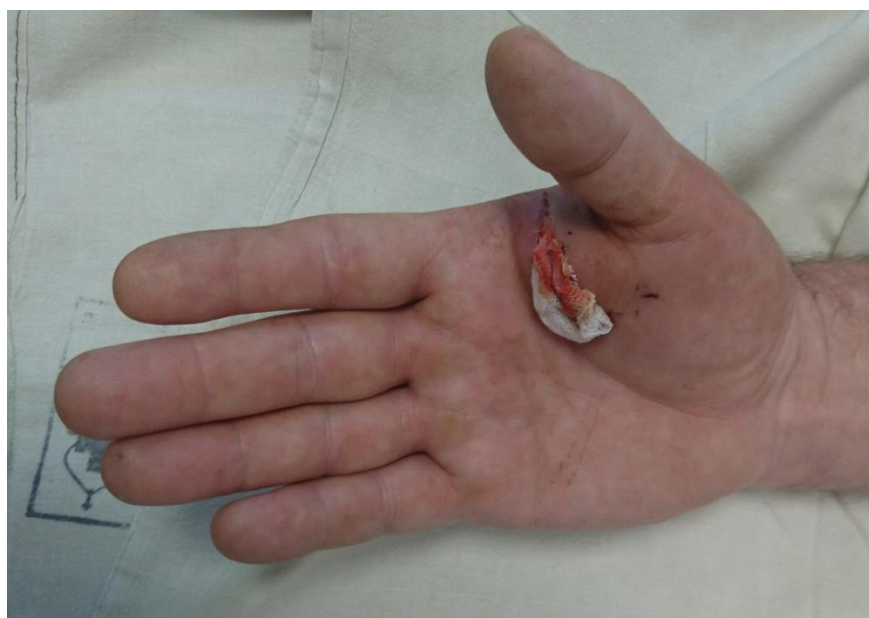

Рисунок 21. Дренаж с мазью Левомеколь

После операции продолжают курс антибиотикотерапии, физиотерапевтические процедуры на кисть (кварцевание в период перевязок,

экспозиция 1 минута), барокамеру, анальгетики. В послеоперационном периоде края раны не слипаются, позволяя проводить динамический контроль течения раневого процесса. Наличие дренажа в карпальном канале при восходящем распространении инфекции позволяет выявить ее на ранних стадиях, а также препятствует распространению инфекции на предплечье путем ее дренирования. Флегмона кисти обычно характеризуется выраженным отеком местных тканей и болевым синдромом высокой интенсивности. После выполнения вышеуказанного оперативного вмешательства устраняется напряжение тканей, спадает отек. За счет декомпрессии сосудисто-нервного пучка снижается болевой синдром и улучшается перфузия тканей кисти (рис. 22). На 3–4 сутки «полулунный» разрез принимает вид обычного разреза. Послеоперационные раны заживают нежными рубцами по кожным складкам.

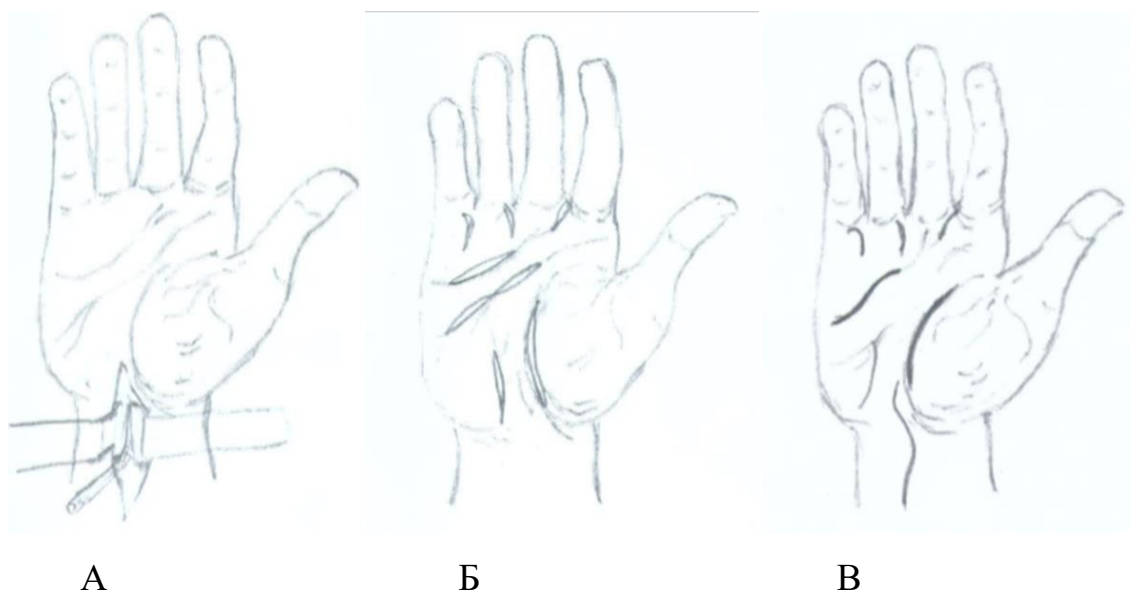


Рисунок 22. А – Декомпрессия и дренирование карпального канала; Б. – «Полулунные» разрезы; В – Внешний вид на 3–4 сутки: «полулунные» разрезы принимают вид линейного разреза

Обязательным условием завершения всех типов операций являлась иммобилизация конечности. Иммобилизация проводилась от кончиков пальцев

до верхней трети предплечья гипсовой повязкой или низкомолекулярным перфорированным термопластиком поликапролактоном (рис. 23).

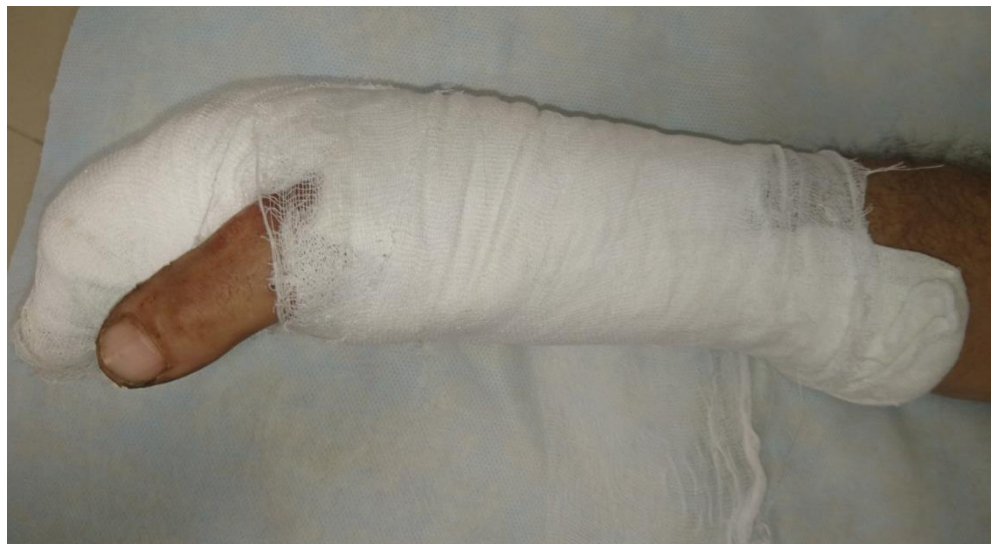

Рисунок 23. Иммобилизация гипсовой лонгетой

Клинический пример:

Пациент С., 29 лет (и/б 6942, 2017 г.), в связи с травмой коленного сустава ходил с опорой на костыли. Через 10 дней на правой кисти, у основания 4 и 5 пальца, в области инфицированной потертости, появился отек и гиперемия. При осмотре состояние пациента оценивалось как удовлетворительное. Температура тела 37,0°C. Предъявляет жалобы на распирающие боли в правой кисти и ограничение движений 4 и 5 пальцев, ухудшение общего самочувствия (слабость). Кожные покровы обычной окраски. Периферические лимфатические узлы не увеличены. Четвертый и пятый палец правой кисти - в полусогнутом положении. Основные фаланги четвертого и пятого пальцев правой кисти утолщены, их пальпация резко болезненна. Правая кисть отечна, у основания 5 пальца зона гиперемии до 4 см в диаметре, в центре гиперемии инфицированная потертость (мозоль) до 0,4 см в диаметре, с областью флюктуации и выраженной болезненностью. Чувствительность 4 и 5 пальца снижены, кровоснабжение сохранено. Ладонная поверхность кисти отечна. Общий анализ крови: эритроциты – $4,5 \times 10^{12}/л$, гемоглобин – 138 г/л,

лейкоциты – $8,8 \times 10^9/\text{л}$, СОЭ – 14 мм/час; анализ мочи в норме. Рентгенография правой кисти: костной патологии не выявлено. Сахар крови – 4,67 ммоль/л. 18.09.2017 г. выполнено УЗИ мягких тканей, диагностирована флегмона правой кисти.

Пациент взят в операционную. Под проводниковой анестезией Sol. Lidocaini 2% – 10 мл, с наложением жгута на предплечье, выполнен S-образный разрез 3 см по кожной складке ладонной поверхности между основанием лучей 4 и 5 пальцев правой кисти, через зону максимальной флюктуации вскрыт гнойник с иссечением кожного лоскута толщиной 2 мм. Выделилось до 3 мл гноя. Взят посев. При ревизии: дерма и мягкие ткани некротизированы в области разреза, определяются единичные очаги некроза червеобразной мышцы, которая образует дно раны. Некрэктомия проведена в пределах технических возможностей. Рана промыта антисептиком. Дренирована латексным дренажом с мазью Левомеколь. Выполнен дополнительный разрез длиной 2 см в области карпальной связки с последующим ее рассечением (декомпрессия карпального канала), контрольный дренаж, наводящие швы. Асептическая повязка. Иммобилизация правой кисти и предплечья в физиологическом положении термопластиковой повязкой.

Послеоперационный диагноз: комиссуральная флегмона основания 4-5 пальцев правой кисти. На перевязке раны через 12 часов: серозно-геморрагическое отделяемое, слабая кровоточивость.

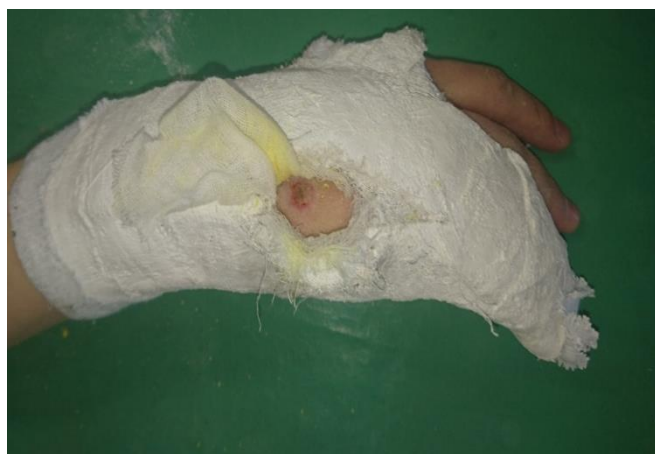Посев на флору: St.aureus, ОМЧ – 10^8 ; высокая чувствительность к пенициллину, гентамицину, левомицитину. Проводились перевязки в течение 5 суток с мазью Левомеколь. Посев на флору через неделю: флоры не обнаружено. С первого дня пациенту назначено: ципрофлоксацин 1000 мг х 2 раза внутривенно; до выписки из стационара: метронидазол 0,25г х 2 раза; трентал 0,1 г 1 т х 3 раза; раствор парацетамола 100 мл х 2 раза в сутки. Послеоперационный период протекал без осложнений, после очищения раны наложены наводящие швы, рана зажила вторичным натяжением.

Пациент осмотрен через три месяца после выписки из стационара: функция

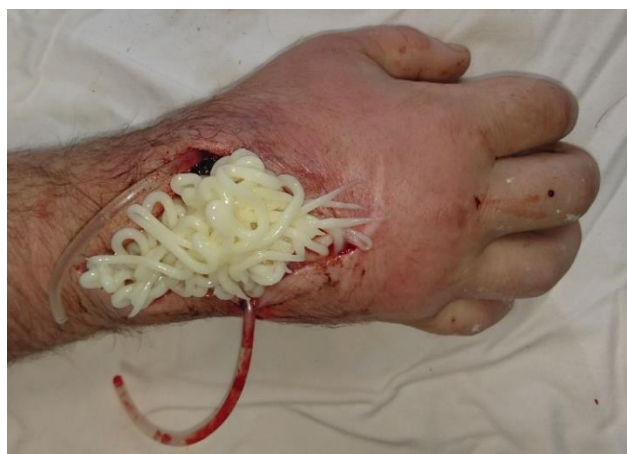пальцев кисти сохранена в полном объеме, у основания 4 и 5 фаланги и проекции карпального канала тонкие линейные окрепшие послеоперационные рубцы.

3.2. Местное ведение послеоперационных ран гнойно-воспалительных заболеваний кисти

Особенностью местного лечения в основной группе являлась кратность перевязок и смена повязок через специальное ревизионное окно в иммобилизирующей повязке: так, смена повязок проводилась 2 раза в сутки с водорастворимой мазью, а перевязки с заменой дренажей (выпускников) 1-2 раза в сутки, в зависимости от качества функционирования и степени очистки раны (рис. 24).



А



Б

Рисунок 24. А – Перевязка через ревизионное окно в гипсовой повязке; Б – Перевязка с водорастворимой мазью и заменой дренажа

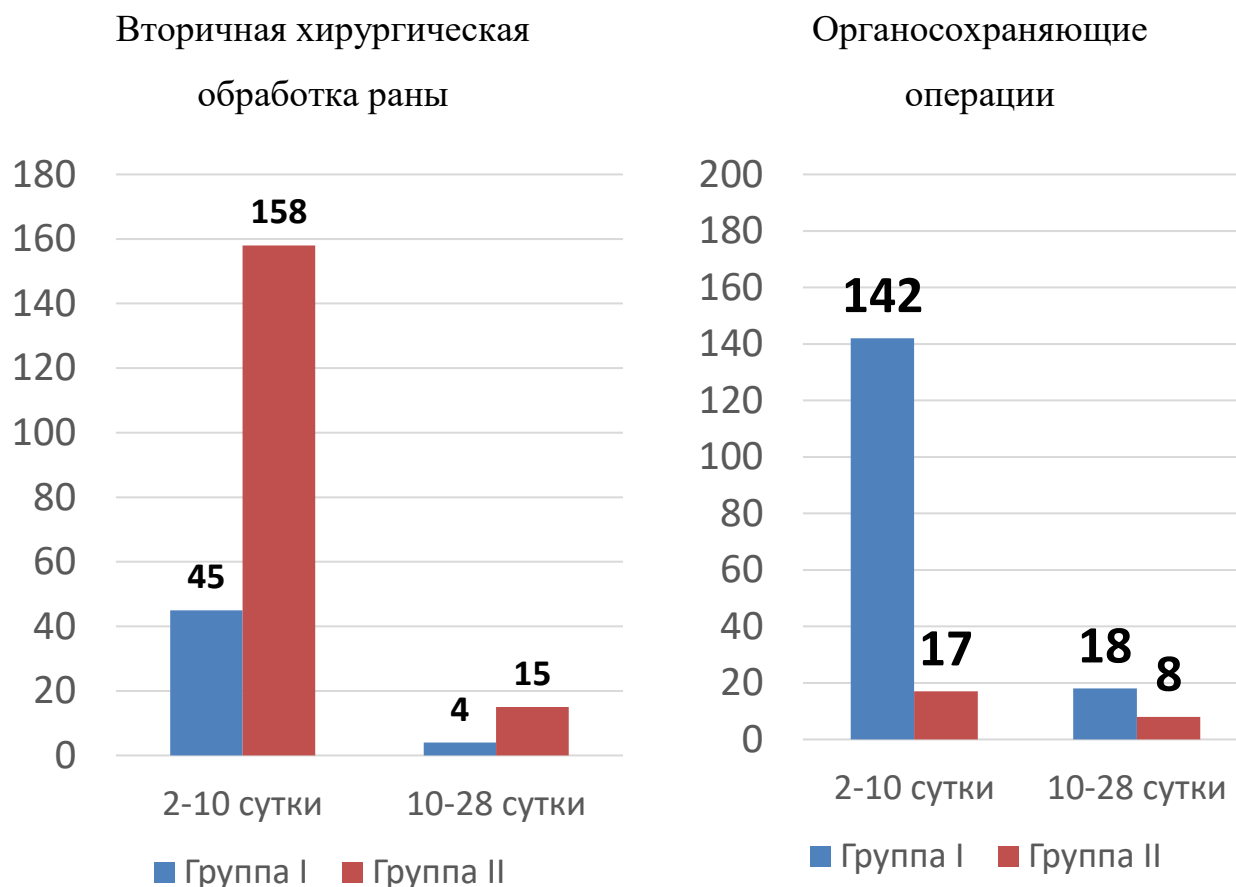
При обширных флегмонах кисти налаживалась система дренирования. В течение нескольких суток проводилось промывание полости 1,5-2 л. стерильных растворов антисептиков (диоксидин 0,5% и водный раствор хлоргесидина 0,05% и др.) через тонкий канал, а отток осуществлялся через отверстие большого диаметра, до получения прозрачных промывных вод (проводилась микроскопия вод раз в сутки) (рис. 25).

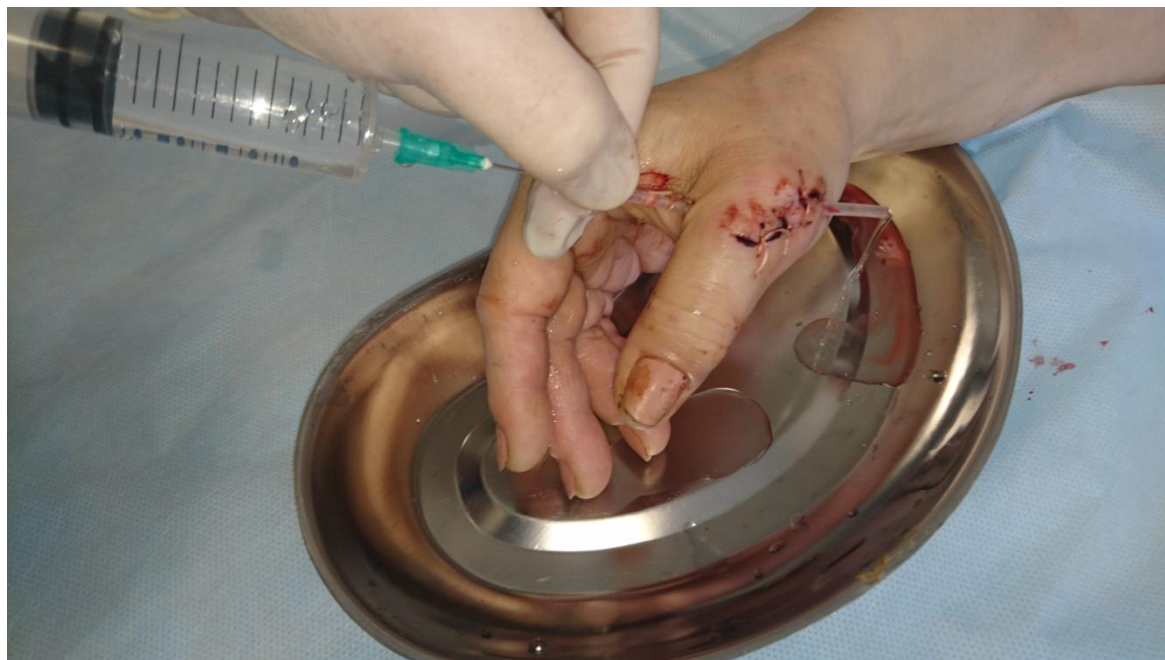

Рисунок 25. Промывание дренажа суставного панариция

После дренаж удалялся, оставлялся контрольный выпускник, и продолжались перевязки с мазью Левомеколь до полного заживления.

Вторичная хирургическая обработка (ВХО) раны в основной группе проводилась редко, в основном выполнялось отсроченное оперативное вмешательство с различными видами пластики мягких тканей для закрытия дефектов и являлось окончательным этапом хирургического лечения. Крайне редко возникала необходимость повторной хирургической обработки, в основном, связанной со сложностями диагностики карманов и затеков или в случае поступления пациента с предыдущего этапа медицинской помощи, где уже была выполнена первичная хирургическая обработка (ПХО), но развились осложнения. (Рис.26).



* Статистически значимые различия между группами ($P < 0,01$)

Рисунок 26. Сравнение частоты и вида выполнения последующих хирургических пособий.

Наиболее распространенным осложнением являлось прогрессирование гнойной инфекции в ране, сопровождавшееся нарушением оттока гноя и некрозом тканей. В группе сравнения вторичная хирургическая обработка проводилась значительно чаще, и объем вмешательств был значительно больше, чем в основной группе. В тех случаях, когда после вторичной хирургической обработки требовалось последующее вмешательство, которое заключалось в расширении объема предшествующих этапов операции, связанных с характером и масштабом распространения гнойной инфекции и вовлечением соседних анатомических образований, проводили повторную хирургическую обработку. Следует отметить, что «Вторичная хирургическая обработка – это оперативное вмешательство, которое выполняется при

осложнениях раневого процесса. Повторная хирургическая обработка – целенаправленное планируемое оперативное вмешательство по поводу недостаточности тщательной первичной или вторичной хирургической обработки и всегда идет второй по счету» [56]. Целью вторичной хирургической обработки (ВХО) и повторной хирургической обработки (ПовтХО) являлось удаление некротизированных тканей, гнойного отделяемого и полноценное дренирование. Повторную хирургическую обработку также выполняли в качестве одного из этапов комплексного подхода при тяжелых и сложных формах гнойно-воспалительных заболеваний кисти и пальцев. Довольно часто приходилось выполнять декомпрессию путем рассечения ладонной карпальной связки, что способствовало улучшению регионарного кровотока и уменьшению отека на кисти. Также, при наличии дефектов, выполнялась пластика, направленная на улучшение функции кисти и косметических результатов.

3.3. Лабораторный контроль и сравнение результатов эмпирической антибактериальной терапии и стандартных протоколов лечения

Первичный забор материала для бактериологического исследования производили в исследуемых группах у 480 пациентов, контрольное исследование проводилось на 7-е сутки, в некоторых случаях (при тяжелом отрицательном течении заболевания) несколько раз, до получения отрицательных результатов. Также выборочно исследовалась кровь методом ПЦР у 52 пациентов. В основном это связано с повышенным вниманием к первой группе, в которой внедрялись новые методы лечения. При бактериологическом и ПЦР исследованиях выявлена элиминация наиболее распространенных возбудителей гнойных заболеваний кисти и пальцев на фоне проводимого лечения и приведено сравнение результатов в обеих группах (табл. 6).

Таблица 6

Элиминация микрофлоры у пациентов с гнойными заболеваниями кисти и пальцев на фоне проводимого лечения по группам

ГС – группа сравнения (2 группа); ОГ – основная группа (1 группа)

| Сроки после начала лечения | St.aureus ГС/ОГ | St.epidermidis ГС/ОГ | Streptococcus ГС/ОГ | отрицательный результат ГС/ОГ |
|----------------------------|--------------------|-------------------------|------------------------|----------------------------------|
| 1-е сутки | 68.3% | 11.2% | 12.1% | 7.8% |
| 3-е сутки | 31.1% / 28.1% | 4.3% / 3.1% | 5.1% / 3.4% | 59.5% / 65.4% |
| 7-е сутки | 8.3% / 7.2% | 1.2% / 1.1% | 0.8% / 0.2% | 89.7% / 91.5% |

Бактериологическое исследование раневого отделяемого проводилось путем культивирования его на основные и элективные питательные среды для выделения чистой культуры основного возбудителя и его количественного подсчета (количество бактерий в 1 мл). Титр 1×10^5 /мл и выше считали диагностическим.

В ходе исследования гнойного и раневого отделяемого определялся фрагмент ДНК возбудителя, что позволило провести диагностику с высокой точностью в течение 24 часов. ПЦР диагностика проводилась на первые и 7-е сутки, результаты представлены по обеим группам (табл. 7).

Таблица 7

ПЦР диагностика гнойного отделяемого у пациентов на фоне проводимого лечения по группам

ГС – группа сравнения (2 группа); ОГ – основная группа (1 группа)

| Сроки после начала лечения | St.aureus, ГС/ОГ | St.epidermidis ГС/ОГ | Streptococcus ГС/ОГ | отрицательный результат ГС/ОГ |
|----------------------------|---------------------|-------------------------|------------------------|----------------------------------|
| 1-е сутки | 72% | 10.4% | 13.2% | 2% |
| 7-е сутки | 20.3% / 16% | 7.2% / 9.1% | 4% / 5% | 48.1% / 62.2% |

ПЦР диагностика обладает высокой чувствительностью, что позволяет выявить возбудителя инфекции с большой долей вероятности, однако оценка в динамике при нормальном течении раневого процесса не всегда информативна.

ПЦР метод выявляет наличие генетического материала в раневом отделяемом, но не позволяет дифференцировать жизнеспособную бактерию от ее лизированных компонентов, таким образом, до тех пор, пока есть патологическое отделяемое, в нем будет определяться генетический материал возбудителя, поэтому, с целью контроля целесообразнее проводить посев на последних этапах, перед закрытием раны. Но при затяжном течении повторный тест ПЦР отделяемого позволяет выявить вторично присоединившуюся инфекцию и сменить антибиотик. Поэтому такой метод лабораторной диагностики должен применяться в начале лечения и в сложных случаях (быстрое течение, прогрессирование заболевания на фоне проводимого лечения, а также при затруднениях в диагностике при посеве материала).

По результатам анализа микрофлоры очагов гнойной инфекции выявлено, что золотистый стафилококк являлся доминирующей инфекцией: при бактериологических посевах и ПЦР диагностике обнаружен почти в 72% пробах. Данные результаты коррелируются с исследованиями из других литературных источников. Значимых различий по характеристикам (возбудитель и его количество) в исследуемых группах не получено ($p > 0,1$). Однако стоит отметить, что при прогрессировании инфекции на фалангах кисти, эпидермальный стафилококк выявляли в 2 раза чаще, чем при флегмонах кисти (24% против 11%). Также в течение первых суток бактериологических исследований в 91% проб показан рост монокультур. Выявлена тенденция к относительному увеличению полимикробной гнойной инфекции при флегмонах кисти на фоне антибактериальной терапии: частота встречаемости микробных ассоциаций возросла при заборе биологических материалов на посев на 3-е и 7-е сутки, были представлены стафилококками в сочетании с грамотрицательными микроорганизмами, реже – со стрептококком. В исследовании выявлено учащение микробных ассоциаций в течение периода наблюдения: если в 2006-2007 гг. они достигали 7% от положительных посевов из ран, то в 2009-2010 гг. – 11%, в 2013-2014 гг. – 14%, в 2013-2018 гг. – 16%.

Основой лекарственной терапии является назначение антибиотиков. В основной группе использовали эмпирическую антибиотикотерапию. В группе сравнения – медикаментозная терапия проводилась согласно стандартам лечения. Изначально, концепция эмпирического подбора антибиотиков и противовирусных препаратов была сформулирована Abrams R.A. в статье «Инфекция кисти: рекомендации по лечению», 1996 [80]. В настоящем исследовании использована следующая схема эмпирической антибиотикотерапии, с учетом российских национальных рекомендаций 2012 г., в т.ч. пересмотров 2017 г. и 2018 г. и Приказа Минздрава России от 09.11.2012 № 838н "Об утверждении стандарта специализированной медицинской помощи при абсцессе, фурункуле, карбункуле кожи" (Зарегистрировано в Минюсте России 11.03.2013 N 27599) (Таб. 8).

Таблица 8

Схема выбора препаратов для эмпирической антибиотикотерапии на основе российских национальных рекомендаций и Приказа Минздрава России от 09.11.2012 N 838 н.

| Локализация инфекции/характер | Возможный возбудитель | Препараты первой линии | Препараты второй линии | Антибиотики резерва |
|--|---|--|--|---|
| Поверхностная инфекция: - Панариций / паронихий - внутрикожный и подкожный абсцесс | Staphylococcus epidermidis, Streptococcus pyogenes, Streptococcus anthracis | Амоксициллин/клавуланат (в/в, 1,2 г 3–4 раза/сут.) | Левифлоксацин (в/в, 0,75–1 г 1 раз/сут.) | Имипенем (в/в, 0,5 г 4 раза/сут.); Меропенем (в/в, 0,5 г 3–4 раза/сут.); Эртапенем (в/в, 1 г 1 раз/сут.). |
| -Костный/суставной/сухожильный панариций -Остеомиелит | S. aureus, Streptococcus, анаэробы, Грамнегативные/позитивные палочки/коки | Пиперациллин/тазобактам (в/в, 2,5 г 3 раза/сут.) | Клиндамицин (в/в, 0,6 г 3 раза/сут.) + Цефотаксим (в/в, 2 г 3–4 раза/сут.) | |

| | | | | |
|---|---|---|--|--|
| | <i>Neisseria gonorrhoeae</i> | | | |
| -Глубокая флегмона кисти | <i>S. aureus</i> , <i>Streptococcus</i> , анаэробы, Грамотрицательные /позитивные палочки/коки | Цефтриаксон (в/в, 2 г 2 раза/сут.), или Цефепим (в/в, 2 г 2–3 раза/сут.) | | |
| Расплавление подкожно-жировой клетчатки / лимфангаит (глубокая инфекция, бактериемия, иммуносупрессия и т.д.) | MRSA | | | Линезолид (в/в, 0,6 г 2 раза/сут.); Ванкомицин (в/в, 15 мг/кг 2 раза/сут.); Тигециклин (в/в, двукратно 100 мг, затем по 50 мг 2 раза/сут.) |
| анаэробная инфекция | Метронидазол (внутрь, 0,5 г 3 раза/сут. или в/в, 100 мг 3 раза/сут.) и препараты второй линии | | | |
| Укушенные раны | антирабической сыворотки и назначением препаратов второй линии | | | |

В основной группе в качестве стартовой антибактериальной терапии предпочтение отдавали препаратам «первой линии» - Ампициллин/сульбактам; Пиперациллин/тазобактам; Цефтриаксон или Цефепим. В процессе лечения, проводили учет чувствительности высеваемой микрофлоры к антибиотикам. Если она была эффективной, то препарат не меняли. При отсутствии положительной динамики (критериями которой, при условии адекватно выполненного хирургического вмешательства, считали прекращение прогрессирования заболевания, снижение общего интоксикационного

синдрома, боли, отека тканей, уменьшение отделяемого из раны), через 48 часов производили смену антибиотика на препараты «второй линии». При риске MRSA-инфекции, любой режим антимикробной терапии дополняли антибиотиком резерва. После микробиологической верификации, дальнейшую антибиотикотерапию назначали в зависимости от чувствительности возбудителя. Лечение пациентов после укусов животными, помимо введения антирабической сыворотки, проводили сразу препаратами «второй линии».

Следует отметить, что сроки смены антибиотика сильно варьировали – от 48 часов до 10 суток, причем, в обеих группах это было связано с особенностями течения заболевания в каждом конкретном случае, и данными антибиотикограмм.

В ходе исследования изучены результаты и проведено сравнение чувствительности золотистого стафилококка к антибиотикам, выбранным для эмпирической терапии (первая группа), а также не относящимся к ним (вторая группа). К сожалению, следует отметить, что схемы антибактериальной терапии, примененные у пациентов группы сравнения, включали и такие препараты как пенициллин, ампициллин, левомецетин и ряд других, редко применяемых в настоящее время. Результаты представлены в табл. 9.

Таблица 9

Чувствительность золотистого стафилококка к тестируемым антибиотикам в первые-третьи сутки

| | Степень чувствительности к антибиотикам | | | | | | | |
|--|---|-----|---------|-----|--------|-----|------------|-----|
| | Высокая | | Средняя | | Слабая | | Отсутствие | |
| | Абс. | %** | Абс. | %** | Абс. | %** | Абс. | %** |
| Антибиотик (первая группа), n=189 | | | | | | | | |
| Амоксициллин – клавуланат (n = 44) | 31 | 70 | 7 | 16 | 4 | 9 | 2 | 5 |
| Ампициллин – | 35 | 83 | 4 | 10 | 1 | 2 | 2 | 5 |

| | | | | | | | | |
|--|----|-----|----|----|----|----|----|----|
| сульбактам (n = 42) | | | | | | | | |
| Пиперациллин – тазобактам (n = 6) | 6 | 100 | - | | - | | - | |
| Цефтриаксон / цефепим (n = 51) | 37 | 73 | 8 | 16 | 3 | 6 | 3 | 6 |
| Клиндамицин+ цефотаксим (n = 38) | 31 | 82 | 3 | 8 | 3 | 8 | 1 | 3 |
| Левифлоксацин (n = 8) | 8 | 100 | - | - | - | - | - | |
| Антибиотик (вторая группа), n=230 | | | | | | | | |
| Пенициллина натриевая соль (n=21) * | 8 | 38 | 5 | 24 | 4 | 19 | 4 | 19 |
| Гентамицина сульфат (n=45) | 31 | 69 | 7 | 16 | 5 | 11 | 2 | 4 |
| Амикацина сульфат (n=59) | 44 | 75 | 5 | 8 | 7 | 12 | 3 | 5 |
| Линкомицин (n=56) | 23 | 41 | 17 | 30 | 10 | 18 | 6 | 11 |
| Левомецетин (n=49) | 4 | 8 | 15 | 31 | 18 | 37 | 12 | 24 |

* - в скобках указано количество пациентов, которым стартовая терапия проводилась данным антибиотиком; ** - процентные значения показывают отношение частоты совпадения чувствительности золотистого стафилококка к данному антибиотику к количеству пациентов, которым проводилась стартовая терапия данным антибиотиком.

Таким образом, сравнение эффективности антибактериальных препаратов, примененных для стартовой терапии в группах I и II, показывает, что она была существенно выше у пациентов основной группы, где усредненная высокая чувствительность возбудителя к препарату составила 85% (от 70% до 100%), в то время как в группе сравнения - 46% (от 8% до 75%).

В ходе изучения и анализа полученных данных бактериологических исследований отмечается снижение частоты и количества выявленных патогенных культур при гнойных заболеваниях кисти и пальцев в основной группе. Использование ПЦР диагностики позволило выявлять возбудителя

гнойной инфекции в случаях получения отрицательных результатов посевов, а также сократило время диагностики.

3.4. Реабилитация пациентов с различными формами гнойных заболеваний кисти в послеоперационном периоде

Основными принципами реабилитации, которых необходимо придерживаться при проведении комплексного лечения пациентов с гнойными заболеваниями кисти и пальцев, являются: раннее начало реабилитации, индивидуальный подход к пациенту, непрерывность, последовательность, комплексность реабилитации [64]. При всех видах патологии кисти восстановительное лечение необходимо начинать в максимально ранние сроки – на 3-5-й день после начала лечения или оперативного вмешательства, то есть еще в период иммобилизации, что способствует улучшению клинико-функциональных результатов и позволяет сократить сроки временной нетрудоспособности. Программа реабилитации строится индивидуально, с учетом характера и тяжести заболевания, стадии репаративного процесса. В восстановительном лечении пациентов можно выделить 3 этапа: период иммобилизации, постиммобилизационный (снятие гипсовой повязки или смена на мягкую) и заключительный период – восстановление силы, выносливости мышц и координации движений. Мероприятия, проводимые в первом и втором периодах реабилитации, направлены на стимуляцию кровообращения, предупреждение функциональных изменений, связанных с иммобилизацией, ликвидацию или уменьшение болей, нормализацию трофики и улучшение общего состояния пациента. Для реализации этих задач, комплексное восстановительное лечение I периода включает в себя лечебную физкультуру и кинезотерапию, подразумевающие как сегментарное воздействие, так и воздействие на свободную симметричную конечность.

В каждом периоде разработана своя программа действий:

Первый этап (послеоперационный). Целью первого этапа физической

реабилитации является помощь в восстановлении органа после хирургического вмешательства. В этом периоде активно назначаются как специальные упражнения, так и общеразвивающие, решающие основные задачи данного этапа. После оперативного вмешательства эти упражнения способствуют адаптации организма к физическим нагрузкам, восстановлению работоспособности, повышению жизненного тонуса. Специальные физические упражнения направлены на область оперированной конечности и являются профилактикой осложнений, а также способствуют восстановлению работоспособности. Особое внимание на первом этапе следует уделить дыхательным упражнениям. Это в первую очередь диафрагмальное дыхание, дыхание с сопротивлением на вдохе и выдохе, а также динамические дыхательные упражнения. Предлагаются следующие упражнения:

1. Лежа на спине, одна рука лежит на груди, вторая на животе; вдох – живот надуть, лежащая на животе рука поднимается над уровнем груди, выдох – живот втянуть, и лежащая рука оказывается ниже груди. Как вариант на живот можно положить мешочек с песком в качестве утяжелителя.
2. Лежа на спине, полотенце, уложенное поперек нижних ребер, удерживает инструктор ЛФК; ноги согнуты, стопы стоят на полу. На вдохе инструктор оказывает сопротивление вдоху при помощи полотенца.
3. Лежа на спине, полотенце лежит в области верхних ребер, сопротивление вдоху, как в предыдущем упражнении.
4. Лежа, как в предыдущих упражнениях. На выдохе инструктор стягивает полотенце, помогая сделать выдох.
5. Сидя на стуле, при вдохе наклонить туловище, одновременно наклонить туловище и описать рукой (здоровой) дугу над головой, выдохнуть и вернуться в исходное положение. Выполнить упражнение в другую сторону.
6. Стоя, руки согнуты, вдох через нос; встать на цыпочки, помогая руками движению вперед и вверх, выдох – руки вниз.
7. Симметричное движение (сгибание/разгибание) пальцами на здоровой и оперированной руке в пределах повязки

8. Поверхностное касание кончиков пальцев оперированной руки для стимуляции поверхностной чувствительности.

Далее можно продолжить общеразвивающие упражнения динамического характера, вовлекающие в работу мелкие и крупные суставы верхнего пояса, ограничивая нагрузку на оперированную конечность и исключая упражнения, в которых кисть оказывается на длительное время ниже уровня сердца.

Специальные упражнения для оперированной кисти.

В медицинской литературе нет единого мнения относительно физической реабилитации после операций, проведенных вследствие инфекционных заболеваний кисти, поэтому, руководствуясь общими принципами реабилитации (необходимо активизировать конечность, при этом не травмируя послеоперационную область). Для первого периода необходимо возобновление и формирование двигательного навыка, восстановление автоматизации движения, перевод управления движением из сознательной в подсознательную сферу. Этому способствуют идеомоторные упражнения. Идеомоторика – это мысленно выполняемое движение. Идеомоторные движения начинаются с мысленного желания выполнить действие, когда нельзя его выполнить при помощи двигательных актов. Поэтому на первом этапе активно используют идеомоторные упражнения для кисти руки. Это, прежде всего, упражнения, которые можно выполнять только для оперированной конечности, и содружественно со здоровой. В первую очередь это упражнения на сжатие и разжимание пальцев рук, соединение каждого пальца с большим пальцем, разведение пальцев. Такой метод не травмирует послеоперационное поле и не дает организму потерять двигательный навык. Следующей группой специальных упражнений можно назвать группу изометрических упражнений. При выполнении этих упражнений, изменяется напряжение в мышцах, но их длина не меняется. Эти упражнения следует начинать на здоровой кисти, с дальнейшим переводом действий на оперированную сторону. Изометрические упражнения – это упражнения, которые характеризуются напряжением мышц без выполнения движения. Напрягать следует пальцы, ладонь, предплечье и

плечо. Изометрические упражнения не должны вызывать боль, но ощущение работы мышц может вызывать некоторый дискомфорт, поэтому с каждым днем следует увеличивать степень напряжения и длительность тренировки. На первых занятиях напряжение может длиться не более 2-3 с., в дальнейшем увеличиваем экспозицию до 5-8 с.

На втором этапе, который начинается на 5-7 сутки после начала лечения, при условии его благоприятного течения (спадания отека, купировании болевого синдрома и других признаков местного воспаления), следует увеличить физическую нагрузку на оперированную руку. Следует помнить, что прежде, чем начать активные упражнения на оперированной стороне, следует подготовить организм к такой работе. Это могут быть общие упражнения, а также дыхательные упражнения. Предлагаемый общий комплекс упражнений для оперированной руки, который направлен на устранение контрактур сгибателей и разгибателей.

Основной раздел (упражнения выполняются в положении сидя за столом после снятия гипсовой повязки).

1. Сжать кисть в кулак, большой палец сверху прижимает четыре остальных. То же, но четыре пальца остальными прижимаются, большой палец сверху. По 10-15 раз.
2. Круговые движения каждым пальцем в отдельности. По 8 раз.
3. Сгибание пальцев в ногтевых и средних фалангах. 20-25 движений.
4. Разведение и сведение пальцев. 16-18 раз.
5. Поочередный подъем каждого пальца. По 5 раз.
6. Подъем каждого пальца и движение им вправо и влево.
7. Приближение к концевой фаланге большого пальца фаланг остальных пальцев.
8. Последовательное сгибание пальцев в ногтевых, средних, пястно-фаланговых суставах. Выпрямление скольжением по ладонной поверхности кисти. 15-20 движений.
9. Пальцы разведены врозь. Начиная с мизинца, последовательно согнуть

все пальцы в кулак. Так же последовательно разогнуть пальцы, начиная с большого. Затем согнуть, начиная с большого, а разогнуть, начиная с мизинца. 10-12 движений.

10. Пальцы сжаты в кулак. Разогнуть и снова согнуть каждый палец отдельно. 10-12 движений.

11. Большой палец приведен к ладони. Одновременно согнуть четыре пальца и отвести большой. 14-18 раз.

12. Пальцы разведены и опираются о стол. Статические напряжения мышц кисти. 5-7 раз.

13. Большой и указательный пальцы опираются о стол. Упражнение «шпагат». По 3 раза каждым пальцем.

14. Кисть ладонью вверх. Захват большим пальцем поочередно каждого пальца при одновременном разведении других.

15. «Игра на пианино», задействованы все пальцы.

Исходное положение - руки опираются на локти, кисти соединены.

1. Пальцы правой руки отклоняют пальцы левой, и наоборот. 5-7 раз.

2. Переплести пальцы, прижать друг другу. Разъединяя их, оказывать сопротивление. 5-7 раз.

3. Пальцы разведены и сопоставлены друг с другом. Статические напряжения мышц 4-6 раз.

4. Упражнение «щелчки». По 3 раза каждым пальцем.

5. Пальцы переплетены. Повороты кистей ладонями от себя и к себе. 6-8 раз.

6. Слегка развести согнутые пальцы правой кисти. Концы пальцев левой кисти положить на ногтевые фаланги пальцев правой кисти.

7. Разгибать пальцы правой кисти, энергично сопротивляясь левой. 4-6 раз.

8. Большой палец левой кисти держать вертикально вверх. Зацепиться за него указательным пальцем правой кисти и энергично сгибать его, преодолевая сопротивление большого. Повторить это движение каждым пальцем 4-6 раз.

Важно помнить, что упражнения не следует выполнять через боль, а

возникновение данных ощущений является сигналом организма о чрезмерном напряжении оперированной области, или нарушении методики их выполнения.

При благоприятном лечении пациент выписывается на 7-10 суток, и дальнейшее реабилитационное лечение проводится амбулаторно, пациенту при выписке даются рекомендации для продолжения второго и начала третьего этапа.

После выписки пациента из стационара наступает следующий важный период в его лечении – восстановительный. Сбалансированный подход к реабилитации в этом периоде обеспечивает хороший функциональный результат [59]. В послеоперационном периоде важно, в первую очередь, купировать воспалительный процесс и провести профилактику осложнений, тем самым создать благоприятные условия для реабилитации. Основная работа в этот период выполняется медицинским персоналом. В амбулаторном периоде функциональный результат в большей степени зависит от усердия и целеустремленности самого пациента, так как хорошего результата можно достичь только при постоянной, методичной работе над собой, но под контролем врачей амбулаторного звена (реабилитологи, хирурги и физиотерапевты).

Таким образом, на амбулаторный период приходятся следующие два этапа лечения пациентов с последствиями гнойно-воспалительных заболеваний кисти: постиммобилизационный и заключительный период — восстановление силы, выносливости мышц и координации движений. Мероприятия второго периода реабилитации направлены на улучшение ранее достигнутых результатов и профилактику функциональных нарушений биомеханики кисти и пальцев, связанных с хирургическим вмешательством и последствий воспаления тканей, ликвидацию или уменьшение болей, улучшение соматического состояния и психологического настроения пациента. После снятия иммобилизационной повязки, основное внимание уделяется лечебной гимнастике. Главной задачей является восстановление проприоцепции, мышечной силы, амплитуды движений в суставах кисти и пальцев,

профилактика трофических расстройств. Данный период включает в себя индивидуальную гимнастику и трудотерапию. Индивидуальные занятия контролируются самим пациентом по разработанным программам, разработанным врачом реабилитологом с учетом особенностей заболевания, и назначаются не менее 4 раз в день, включают следующие виды упражнений: активные, пассивно-активные и пассивные упражнения. Пассивные движения лучше проводить до появления чувства боли или дискомфорта, после чего необходим отдых. По мере увеличения амплитуды движения, следует начинать выполнять упражнения, направленные на увеличение мышечной силы и продолжать тренировать координационные движения кисти. Основные виды тренировки различных захватов кисти: шарового, цилиндрического, щипкового, крючкового, движений в лучезапястном суставе, а также пронационно-супинационных движений предплечья с использованием различных приспособлений и эспандеров с различной поверхностью и формой.

Одной из важных задач для пациентов с заболеваниями кисти является проведение мероприятий, направленных на возвращение их к труду. Для этих целей необходимо применить элементы трудотерапии, направленные на восстановление мелкой моторики и выносливости кисти.

В первой группе пациенты занимались по ранее описанной трехэтапной методике реабилитации. Первый этап описан в раннем послеоперационном периоде. Во втором периоде следует придерживаться следующих принципов: увеличить физическую нагрузку на оперированную руку, к активным упражнениям на оперированной стороне следует приступать после общей разминки. Это могут быть общие упражнения, а также дыхательные упражнения, описанные ранее.

Общий комплекс упражнений для оперированной руки, который направлен на устранение контрактур сгибателей и разгибателей.

Основной раздел (упражнения выполняются в положении сидя за столом после снятия гипсовой повязки).

1. Сжать кисть в кулак, большой палец сверху прижимает четыре остальных. То же, но четыре пальца остальными прижимаются, большой палец сверху. По 10-15 раз.
2. Круговые движения каждым пальцем в отдельности. По 8 раз.
3. Сгибание пальцев в ногтевых и средних фалангах. 20-25 движений.
4. Разведение и сведение пальцев. 16-18 раз.
5. Поочередный подъем каждого пальца. По 5 раз.
6. Подъем каждого пальца и движение им вправо и влево.
7. Приближение к концевой фаланге большого пальца фаланг остальных пальцев.
8. Последовательное сгибание пальцев в ногтевых, средних, пястно-фаланговых суставах. Выпрямление скольжением по ладонной поверхности кисти. 15-20 движений.
9. Пальцы разведены врозь. Начиная с мизинца последовательно согнуть все пальцы в кулак. Также последовательно разогнуть пальцы, начиная с большого. Затем согнуть, начиная с большого, а разогнуть, начиная с мизинца. 10-12 движений.
10. Пальцы сжаты в кулак. Разогнуть и снова согнуть каждый палец отдельно. 10-12 движений.
11. Большой палец приведен к ладони. Одновременно согнуть четыре пальца и отвести большой. 14-18 раз.
12. Пальцы разведены и опираются о стол. Статические напряжения мышц кисти. 5-7 раз.
13. Большой и указательный пальцы опираются о стол. Упражнение «шпагат». По 3 раза каждым пальцем.
14. Кисть ладонью вверх. Захват большим пальцем поочередно каждого пальца при одновременном разведении других.
15. Игра на пианино, задействованы все пальцы.

Исходное положение - руки опираются на локти, кисти соединены.

1. Пальцы правой руки отклоняют пальцы левой, и наоборот. 5-7 раз.
2. Переплести пальцы, прижать друг другу. Разъединяя их, оказывать сопротивление. 5-7 раз.
3. Пальцы разведены и сопоставлены друг с другом. Статические напряжения мышц 4-6 раз.
4. Упражнение «щелчки». По 3 раза каждым пальцем.
5. Пальцы переплетены. Повороты кистей ладонями от себя и к себе. 6-8 раз.
6. Слегка развести согнутые пальцы правой кисти. Концы пальцев левой кисти положить на ногтевые фаланги пальцев правой кисти.
7. Разгибать пальцы правой кисти, энергично сопротивляясь левой. 4-6 раз.
8. Большой палец левой кисти держать вертикально вверх. Зацепиться за него указательным пальцем правой кисти и энергично сгибать его, преодолевая сопротивление большого. Повторить это движение каждым пальцем 4-6 раз.

Упражнения с карандашами.

Катание палочки в поднятой кисти при опоре на локоть (рис.27):

- а) между двумя пальцами (один - непременно большой);
- б) между большим и четырьмя остальными;
- в) между ладонями обеих кистей. 2-3 мин.

1. Захват максимального числа карандашей одной кистью и выкладывание их по одному на стол. 1,5-2 мин.
2. Упражнения в захвате различных предметов кубиков различной величины, мозаики, пирамиды, шариков. 3-5 мин (рис.28).

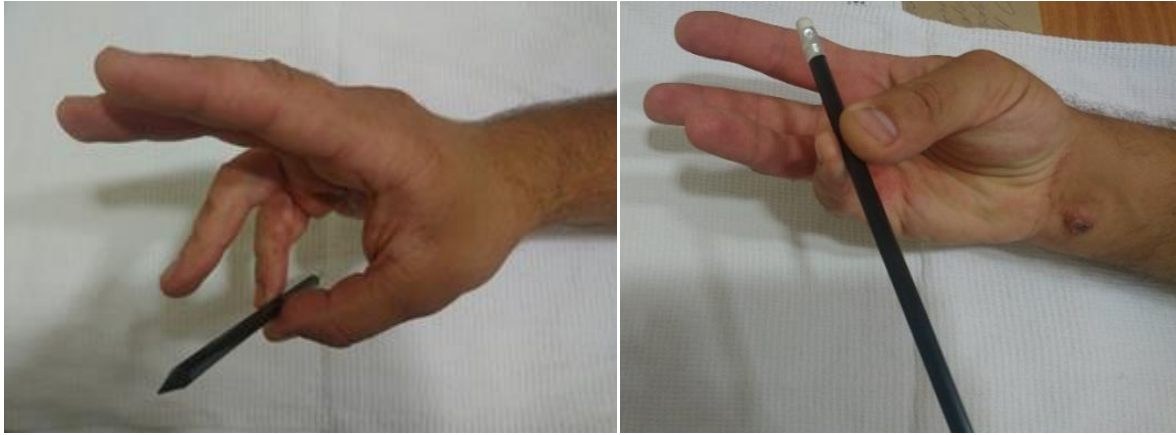

Рисунок 27. Катание палочки между двумя пальцами (один – непременно большой)

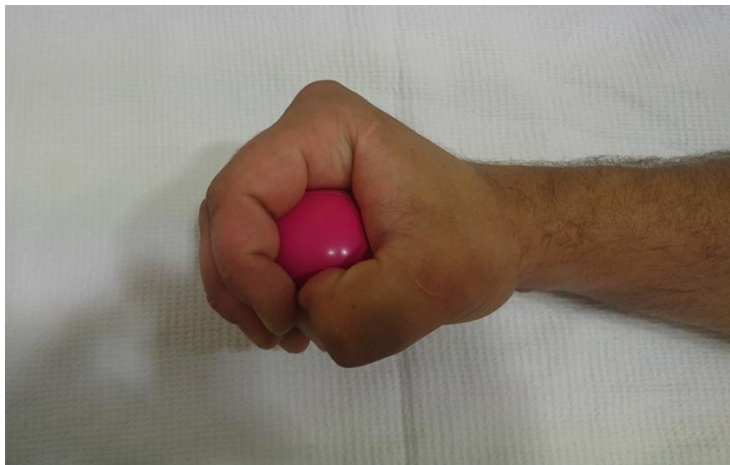

Рисунок 28. Сжатие мяча кистью

1. Сжатие мяча кистью. 10-22 раза.
2. Подбросить мяч и поймать его. 8-10 раз.
3. Сжатие мяча двумя пальцами (один из них всегда большой). По 3 движения каждым пальцем.
4. Выпустить мяч из рук и поймать его хватом сверху. 8-10 раз.
5. Бросить мяч одной рукой из-за спины и поймать другой. 10-12 движений каждой рукой.
6. Удары мяча в пол ладонной и тыльной поверхностью кисти. По 20-30 ударов.

Заключительный раздел.

Исходное положение - кисть на столе ладонью вниз.

1. Отведение большого и пятого пальцев и приведение их. 5-8 раз.
2. Разведение IV-V-III-II пальцев. 6-8 раз.
3. Согнуть средние фаланги, большой палец отвести, разогнуть фаланги, большой палец привести. 6-8 раз.

Третий этап реабилитации следует рассматривать как этап подготовки к завершению лечения и полного или частичного восстановления функций и трудовых навыков. Поэтому, на данном этапе следует не только выполнять специальные упражнения, но и упражнения, имитирующие повседневные действия. Также следует увеличивать нагрузку на пальцы руки, применяя упругие мячики, резиновые амортизаторы (ленты) и грузы разной массы.

Программа комплексно-восстановительного лечения строится по индивидуальным графикам. Но общим, как уже отмечалось, является три этапа реабилитации, которые и определяют характер и направленность реабилитационных мероприятий.

ГЛАВА 4.

РЕЗУЛЬТАТЫ ЛЕЧЕНИЯ ГНОЙНЫХ ЗАБОЛЕВАНИЙ КИСТИ

4.1 Результаты лечения пациентов в послеоперационном периоде

В исследовании было выделено два периода: послеоперационный и амбулаторный. Послеоперационный период заканчивался после получения убедительных лабораторных и инструментальных данных купирования воспаления. Амбулаторный этап начинался с момента выписки из стационара и продолжался до получения устойчивого результата.

Таким образом, проанализированы результаты хирургического лечения у 508 пациентов с гнойной инфекцией кисти и пальцев. В зависимости от алгоритма лечения выделены следующие группы: первая (основная) группа (n=253), где применялся разработанный комплексный подход с применением новых методик хирургических тактик и медикаментозной терапии.

Оценка непосредственных результатов лечения проведена по следующим категориям:

1. Динамика регресса местных признаков гнойно-воспалительного процесса после начала лечения (в таблице 10 представлены критерии, по которым проводилось сравнение).

Полученные даны были систематизированы по двум исследуемым группам, а динамика процесса оценивалась в середине лечения (3-5 суток) и в конце – на 7-10 сутки (представлены в таблице) (рис. 29). Из данных, представленных в таблице, видно, что пациентов, отметивших улучшение, в первой группе больше, а к окончанию регламентированного срока лечения в условиях стационара, для продолжения лечения, пациентов из второй группы осталось почти вдвое больше.

Таблица 10

Критерии оценки регресса воспалительного процесса в области раны при нормальном течение в сравнении по группам (усредненные показатели)
ГС – группа сравнения (2 группа), ОГ – основная группа (1 группа)

| Сроки после начала лечения | Патологическое отделяемое | Гиперемия/ Гипертермия | Отек местных тканей (окружность кисти или пальца по сравнению со здоровым сегментом) ОГ/ГС | Интенсивности боли по 10 бальной шкале ОГ/ГС |
|----------------------------|---------------------------|------------------------|--|--|
| 1-е сутки | обильное | Выраженная | + 3см | 8-9 баллов |
| 3-е сутки | скудное | Умеренная | +1,5см/+2,0см | 2-3 балла / 2-5 баллов |
| 7-е сутки | следы | Легкая | +0,3см/+0,5см | 0-2 балла / 0-3 балла |

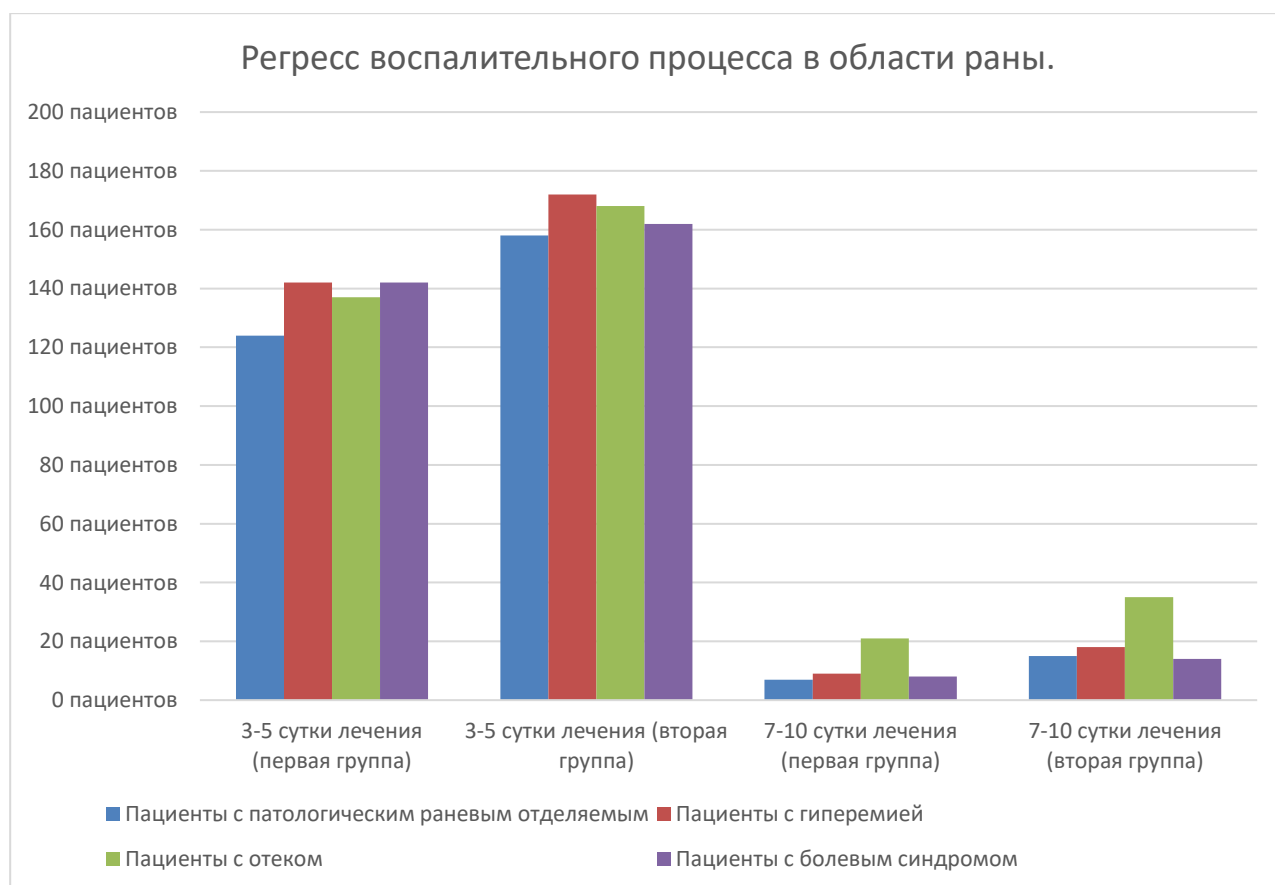


Рисунок 29. Регресс воспалительного процесса в области раны

2. Динамика лабораторных показателей (общий анализ крови, посевы отделяемого) после начала лечения.

Результаты основных показателей лабораторной диагностики представлены на рисунке 30.

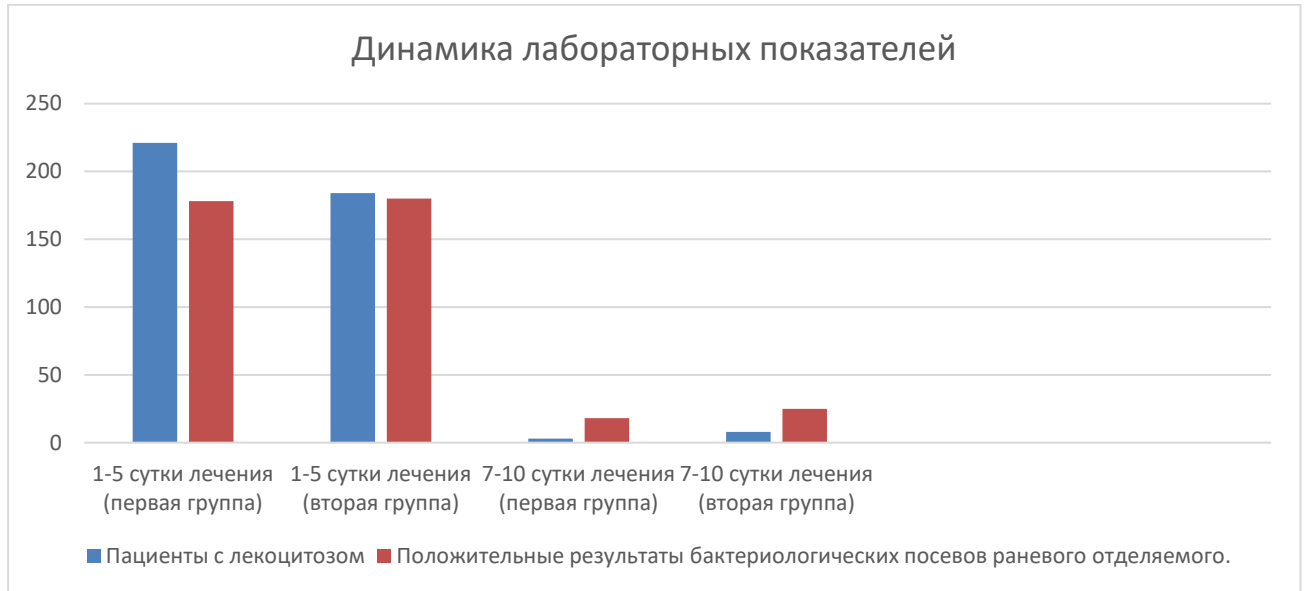

Рисунок 30. Динамика лабораторных показателей

При сравнении двух групп: продолжали высеваться патогены и сохранялся лейкоцитоз у пациентов с тяжелым течением заболеваний (глубокие и обширные флегмоны, костные и суставные панариции со значительными дефектами мягких тканей и деструкцией костных и хрящевых структур), причем количество в первой группе таких пациентов было в 1,5 раза меньше, чем в группе сравнения.

Частота осложнений, которые потребовали выполнения вторичных, повторных и реконструктивных операций (рис. 31).

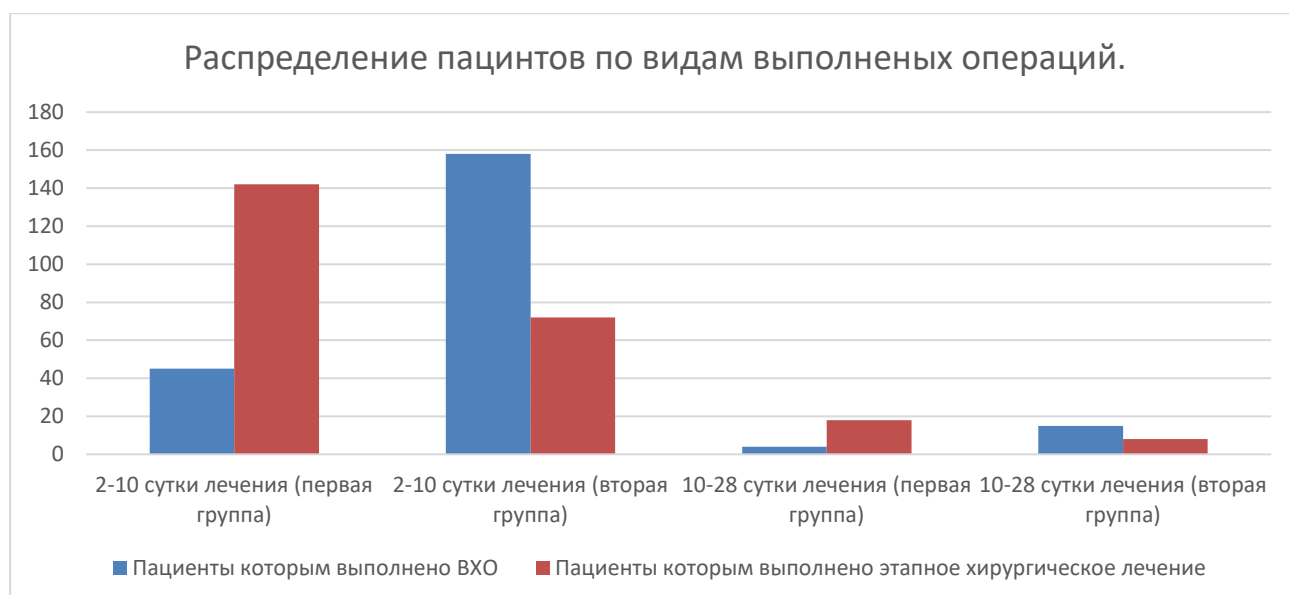

Рисунок 31. Распределение пациентов по видам выполненных операций

Поскольку в двух группах принципиально отличался подход к хирургическому лечению пациентов, выявлены различия в распределении пациентов внутри групп. В первой группе вторичная хирургическая обработка чаще выполнялась пациентам, поступившим с предыдущих этапов оказания медицинской помощи. Во второй группе не было запланировано этапов хирургического лечения, и большинство хирургических вмешательств выполнялось по фактическим показаниям, в рамках вторичной хирургической обработки. Причем, ВХО заключалась в дополнительной ревизии раны при неблагоприятном развитии гнойно-воспалительного процесса, наложении вторичных швов и выполнении различных видов пластики образовавшихся дефектов.

Частота прогрессирования и распространения инфекции на соседние анатомические структуры и сегменты (рис. 32).

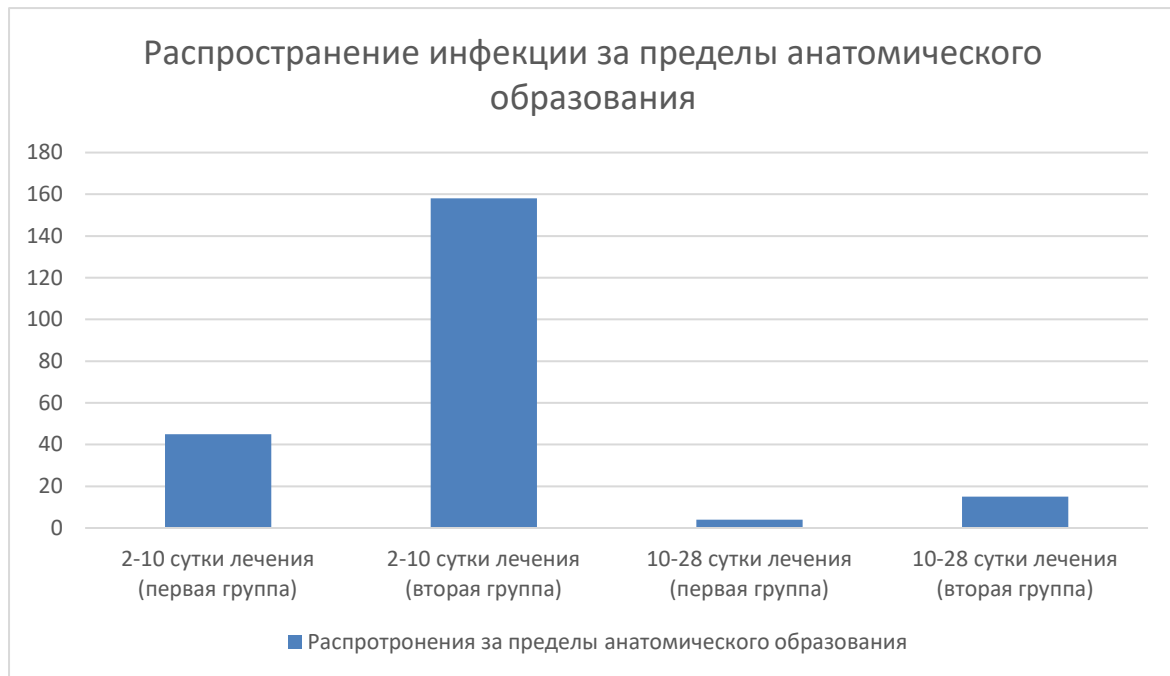

Рисунок 32. Распространение инфекции за пределы анатомического образования

Во второй группе не было общего алгоритма лечения, антибиотики назначались по стандартным схемам, что способствовало распространению инфекции за пределы одного анатомического образования, а в некоторых случаях за пределы сегмента кисти. В первой группе выявлено значительно меньше случаев прогрессирования инфекции, и чаще это связано с антибиотикорезистентностью, сложностью быстрого подбора антибиотика, или с ошибками, допущенными на предыдущем этапе оказания медицинской помощи. Факторами, объединяющими обе группы пациентов, являлись: длительное, часто самостоятельное лечение, которое приводило к прогрессированию заболевания, и, как следствие, обращению с тяжёлыми формами флегмон кисти и панарициев.

Рецидивы воспалительного процесса в течение 6 месяцев выявлены в обеих группах: среди пациентов первой группы в 4 случаях (2%), а в группе

сравнения - в 2,5 раза больше ($n=10$) (рис.33). Причем в первой группе большая часть в первые 4-6 недель, во второй группе большая часть была выявлена через 2-3 месяца (рис. 33).

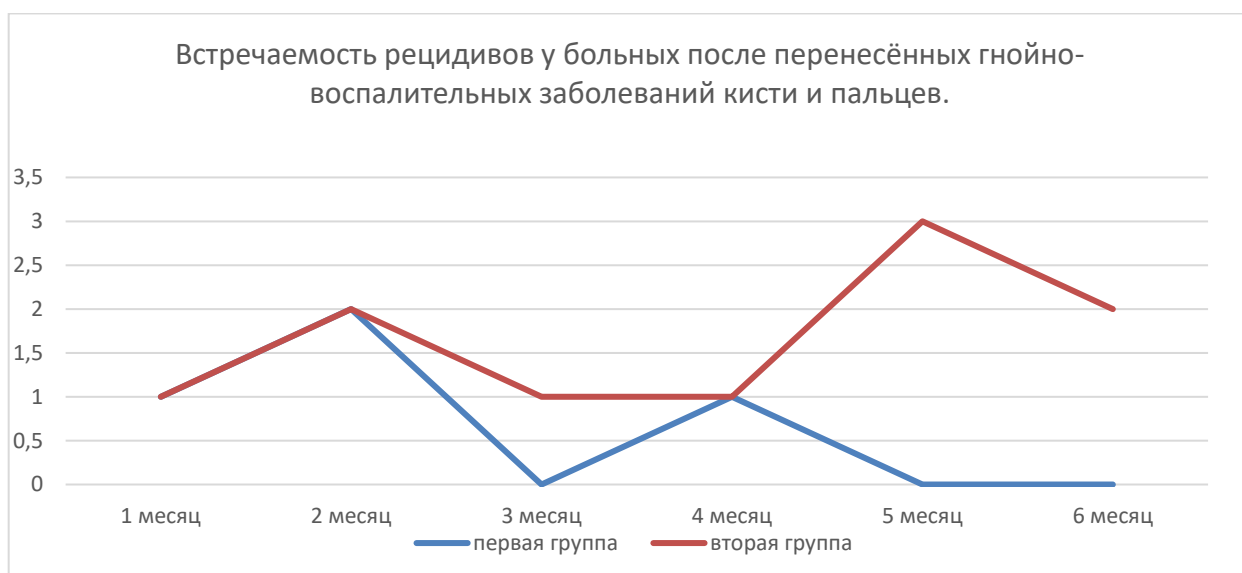


Рисунок 33. Встречаемость рецидивов у больных после перенесённых гнойно-воспалительных заболеваний кисти и пальцев

Приводим клиническое наблюдение, иллюстрирующее эффективность эмпирического способа назначения антибактериальной терапии.

Пациент Б., 29 лет, и/б 2092, 26.02.2018 г. поступил с диагнозом: укушенная (инфицированная) рана правой кисти, артрит III пястно-фалангового сустава, повреждение разгибателя III пальца правой кисти, Из анамнеза известно: 25.02.2018 г. укушен собакой (укус спровоцирован, собака домашняя, привитая), самостоятельно обработал рану раствором перекиси водорода 3% и наложил асептическую повязку. После беспокойной ночи (пульсирующая боль в кисти, озноб) обратился за медицинской помощью в приемное отделение ЦВКГ им. П.В. Мандрыка и был госпитализирован в стационар.

При поступлении: жалобы на отек и гиперемию в области раны тыльной поверхности правой кисти, ограничение движений в пальцах. Общее состояние удовлетворительное. Температура тела нормальная. При осмотре: отмечается отечность мягких тканей правой кисти, у основания III пальца по тыльной

поверхности, рваная рана неправильной формы 1x0,2 см в проекции пястно-фалангового сустава с серозным отделяемым. Также отмечаются ограничения сгибания/разгибания III пальца правой кисти. Правая кисть теплая, чувствительность в пальцах не нарушена.

Диагностика и лечение проводились согласно разработанному алгоритму. Лабораторные анализы: лейкоциты 9.79×10^9 ед/л с лейкоцитарным сдвигом влево. По данным рентгенографии – изменений не выявлено. УЗИ мягких тканей: в области III пястно-фалангового сустава целостность сухожилия разгибателя пальца не нарушена. По ходу сухожилия – сниженная эхогенность (отек).

Назначена эмпирическая антибактериальная терапия (Цефтриаксон, Линкомицин и Метрогил внутривенно). 27.02.2018 г. выполнено оперативное вмешательство: ревизия и санация раны, ревизия сухожилия разгибателя и капсулы сустава III пальца правой кисти. Наложена гипсовая повязка от кончика III пальца до средней трети предплечья. Начато проведение лечебной физкультуры и физиотерапевтическое лечение. Спустя 4 суток после взятия на посев раневого отделяемого выявлен рост *Streptococcus* spp. группы «А» $< 10^3$ КОЕ/тамп, с чувствительностью к назначенным антибактериальным препаратам.

В первые сутки после операции болевой синдром уменьшился. Отек, гиперемия уменьшились, патологического отделяемого нет. Объем движений пальцев и кисти в пределах повязки полный. Пациент в удовлетворительном состоянии выписан на амбулаторное лечение и в течение 4 суток проводилась преемственная антибактериальная терапия в таблетированной форме (Цефиксим). Учитывая повреждение капсулы сустава и выявленного воспалительного процесса в области сухожилия, иммобилизация сохранялась в течение 2 недель с момента операции. После снятия повязки объем движений восстановился полностью.

Таким образом, своевременное эмпирическое назначение антибиотика широкого спектра действия, с учетом обстоятельств полученной травмы, позволяет, в большинстве случаев, быстро купировать воспаление и выполнять на ранних стадиях органосберегающие вмешательства с целью полноценного восстановления функции кисти.

4.2 Функциональные результаты лечения в амбулаторном периоде пациентов с гнойно-воспалительными заболеваниями кисти и пальцев

Окончательные результаты лечения были прослежены у 232 пациентов с гнойными заболеваниями кисти и пальцев в обеих группах. Из первой группы удалось проследить результаты у 120 человек, из второй группы – у 112 соответственно. Оценку результатов лечения производили через полгода после выписки. Оценка лечению на амбулаторном этапе дана по следующим критериям:

1. Объем движений в пораженном сегменте и общая функциональность пальцев и кисти после окончания лечения.
2. Рецидивы и переход в хроническую стадию (хронический остеомиелит).
3. Косметический результат лечения и психологическое состояние пациента

Анализируя полученные данные, можно сделать вывод, что количество неудовлетворительных результатов в обеих группах примерно равное, но пациентов с хорошим результатом в первой группе больше почти в полтора раза. Также отмечено снижение чувствительности (патологическая реакция на холод) в области пораженного сегмента кисти в первой группе у 21 пациента (8%), а во 2 группе у 34 пациентов (13%). В первой группе выявлено ограничение движения в пальцах и кисти в 42 случаях (16%), в группе сравнения в 57(22%), соответственно. Снижение силы кисти по сравнению со здоровой конечностью было выявлено в основной группе у 78 человек (30%), а в группе сравнения у 102 человек (40%) (рис. 34).

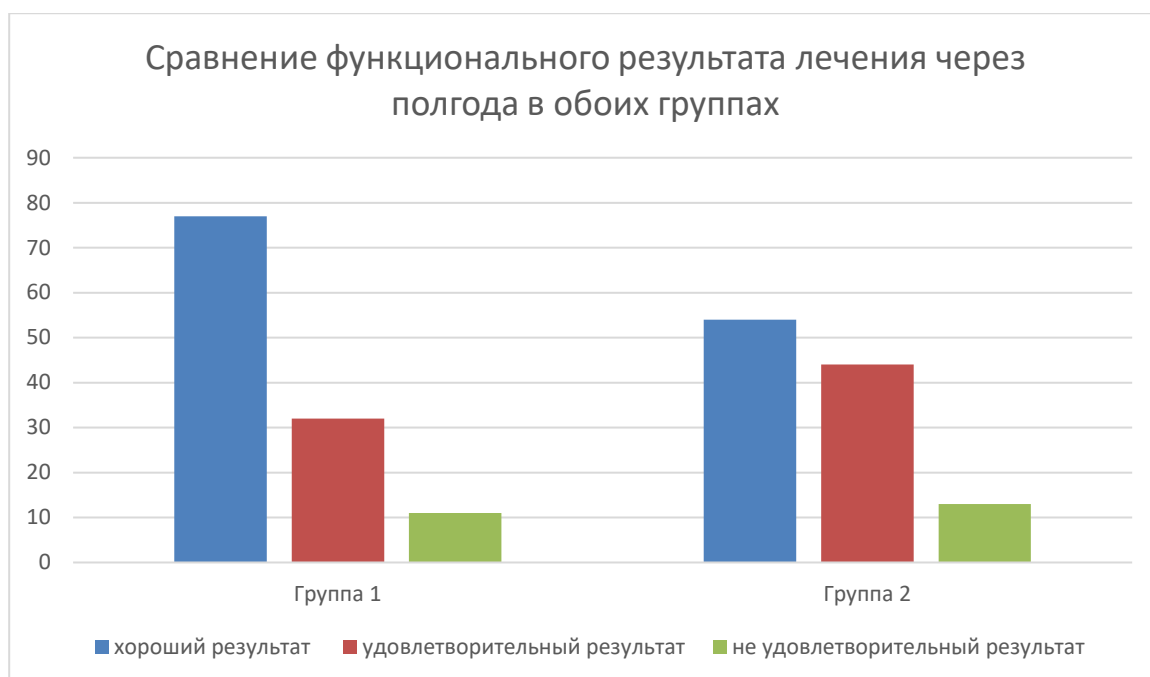


Рисунок 34. Сравнение функционального результата лечения через полгода в обеих группах.

Приводим клиническое наблюдение. Огнестрельное ранение.

Пациент И., 33 года (и/б 420, 2017г.), в результате неосторожного обращения с оружием получил огнестрельное ранение правой кисти, обратился в медицинский пункт по месту получения ранения. Выполнена рентгенография, выявлен инородный предмет в области лучезапястного сустава (пуля) (Рис.35а). Обратился за медицинской помощью по месту получения травмы: выполнено ПХО, удален инородный предмет (пуля), наложены швы на кожу. Через сутки стал отмечать припухлость, покраснение в области ладонной поверхности правой кисти, отек распространился на нижнюю треть предплечья. Самостоятельно обратился в приемное отделение ГКБ №29 г. Москвы. Госпитализирован в гнойное отделение, где в срочном порядке вскрыта и дренирована флегмона кисти и предплечья. В течение недели проводились перевязки с мазью Левомеколь и антибактериальная терапия (цефтриаксон и метрогил) (рис. 35б).

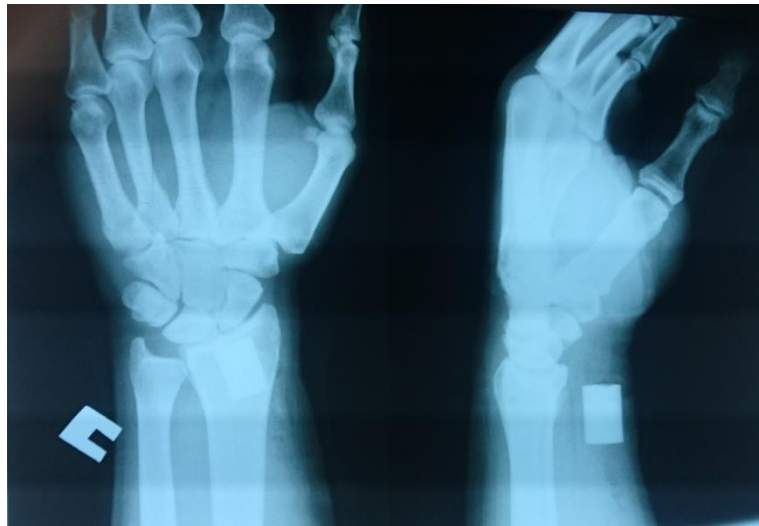
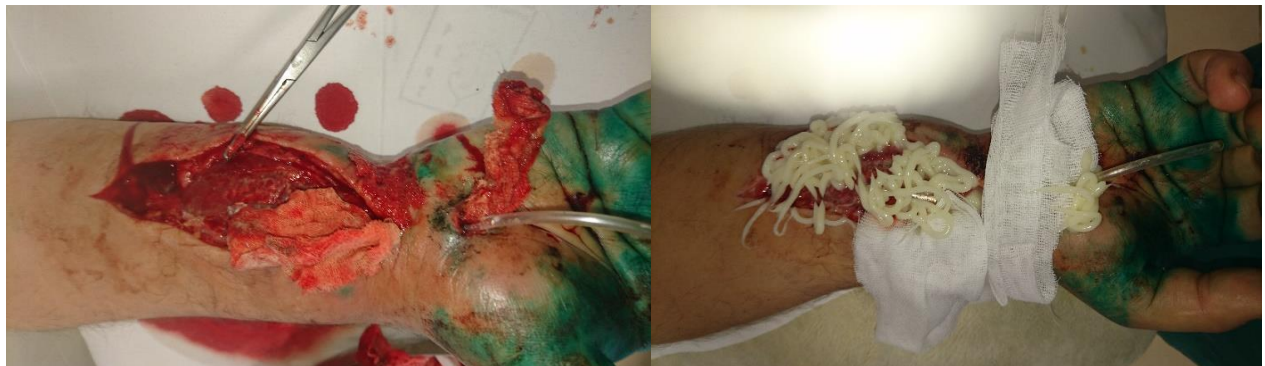
Рисунок 35а. Иностранное тело (пуля)



А

Б

Рисунок 35б. А – Вскрыта и дренирована флегмона кисти и предплечья; Б – перевязки с мазью Левомеколь

Признаки воспаления купировались, рана очистилась, однако сохранились неврологические расстройства: онемение 1-го, 2-го и части 3-го пальцев, а также простреливающие и жгучие боли в области карпального канала. На 8-9 сутки выполнено ВХО: ревизия карпального канала и наложение швов на кожу. Пациент выписан на амбулаторное лечение. Швы сняты на 14 сутки. Двигательная функция восстановилась в полном объеме, но сохранилось онемение и жгучая боль с иррадиацией в предплечье. Через 1,5 месяца от начала заболевания консультирован и госпитализирован в ЦВКГ им. П.В. Мандрыка.

Госпитализирован с диагнозом: последствия огнестрельного ранения

правой кисти, предплечья: синдром карпального канала, рубцовое (компрессионное) сдавление срединного нерва на уровне карпального канала, начальные проявления атрофии кисти, болевой синдром.

В отделении 15.12.2017 г. выполнена операция: ревизия передних отделов предплечья, срединного нерва, невролиз, декомпрессия карпального канала, тендинолиз, пластика встречными кожными лоскутами (рис. 36).

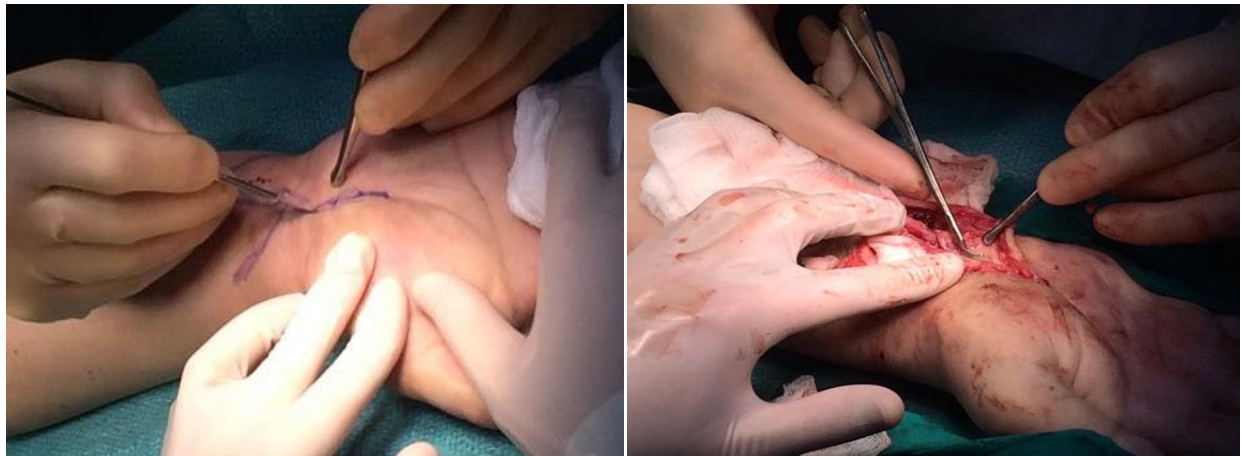

Рисунок 36. Ревизия передних отделов предплечья, срединного нерва, невролиз, декомпрессия карпального канала

В отделении пациент получал ортопедический режим, антибактериальную (Цефтидин, Метрогил), антикоагулянтную терапию (Прадакса 110мг 2 раза в сутки), обезболивающую, противовоспалительную (Промедол, Кеторол), сосудистую терапию (Пентоксифиллин, Папаверин), Прозерин, омепразол. Правая верхняя конечность иммобилизована гипсовой повязкой от с/3 плеча до кончиков пальцев в физиологическом положении. Кожные покровы обычной окраски. Капиллярный ответ ногтевых ложе достаточный. Пульсация магистральных артерий отчетливая. Пальцы теплые на ощупь, болевая и тактильная чувствительность сохранены, движение пальцев кисти в границах иммобилизации, большой палец приводит, отводит, противопоставляет. Швы и гипсовая повязка сняты амбулаторно через 14 суток и 3 недели, соответственно. Послеоперационный рубец состоятельный, без признаков воспаления. (рис. 37).

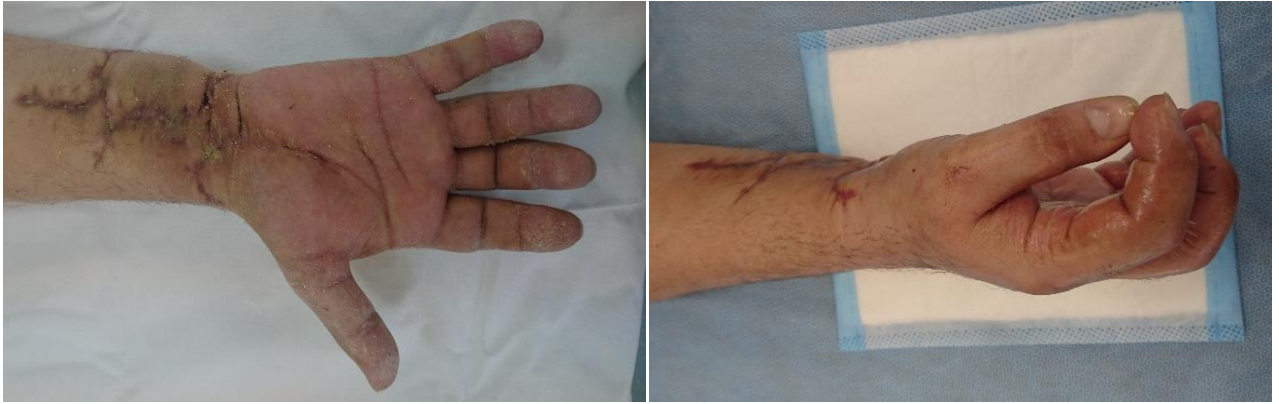

Рисунок 37. Объем движений кисти и пальцев восстановился в течение 5 недель после операции

Объем движений кисти и пальцев восстановился в течение 5 недель после операции, неврологических расстройств при контрольном осмотре не выявлено.

При применении разработанного алгоритма лечения, включающего в себя особенности хирургического лечения, новый подход к назначению антибиотиков и этапную реабилитацию, снизился риск развития рецидивов гнойно-воспалительных заболеваний кисти и пальцев в первой группе, что способствовало получению хороших функциональных результатов.

ГЛАВА 5.**ОСОБЕННОСТИ АМБУЛАТОРНОГО ЛЕЧЕНИЯ. РЕАБИЛИТАЦИЯ И
ОКОНЧАТЕЛЬНЫЕ ФУНКЦИОНАЛЬНЫЕ РЕЗУЛЬТАТЫ****5.1. Анализ предлагаемых способов лечения, ошибок и осложнений в
лечении пациентов с гнойно-воспалительными заболеваниями кисти и пальцев
в обеих группах**

Анализируя качество предлагаемых способов лечения, которое получали пациенты в стационаре, в обеих группах выявлены недостатки, преобладавшие во второй группе. Наиболее распространенной ошибкой хирургов являлась недооценка значимости полноценной первичной хирургической обработки небольших инфицированных ран, при выборе простой поверхностной обработки и санации раны с наложением маевой повязки. Объем первичной обработки ограничивался возможностями выбранной анестезии: так, большинство первичных обработок во второй группе проводилось под местной анестезией, а в первой группе выполнялась общая, проводниковая и внутривенная анестезия, что позволяло выполнять хирургическое вмешательство под жгутом, обеспечить хорошую видимость и выполнить некрэктомию с ревизией всех вовлеченных структур с минимальным риском повреждения анатомических образований. Так, точность клинического диагноза, поставленного в первые сутки после поступления, в первой группе составляла 85%, во второй группе 67%.

Как показал анализ, особое внимание необходимо обратить на раны тыльной поверхности кисти и пальцев в проекции межфаланговых и пястно-фаланговых суставов. Так, если рана имеет точечный характер (колотая рана), или получена при контакте с зубами (укушенная рана и/или удар о зубы), то существует высокий риск проникающего ранения и инфицирование полости сустава с дальнейшим распространением воспаления в глубокие пространства.

Во второй группе из 38 пациентов с похожими травмами, были выявлены инфицированные раны с признаками нагноения, при ревизии диагностировано повреждение капсулы пястно-фалангового сустава только у 12 пациентов. В первой же группе из 52 человек, повреждение капсулы выявлено почти в половине случаев ($n=24$).

Гнойно-воспалительные заболевания кисти и пальцев ладонной поверхности быстро распространяются в глубину тканей, вовлекая в воспалительные процессы влагалища сухожилий, сами сухожилия, глубокие пространства и костные структуры, а особенность строения клетчатки, по типу «сот», не обеспечивает должной защиты от распространения в глубину. Во второй группе выявлены случаи недостаточной оценки тяжести процесса, и, как следствие, смена диагноза в первые сутки и отрицательные результаты при попытках ведения инфицированных ран консервативно (рис. 38).

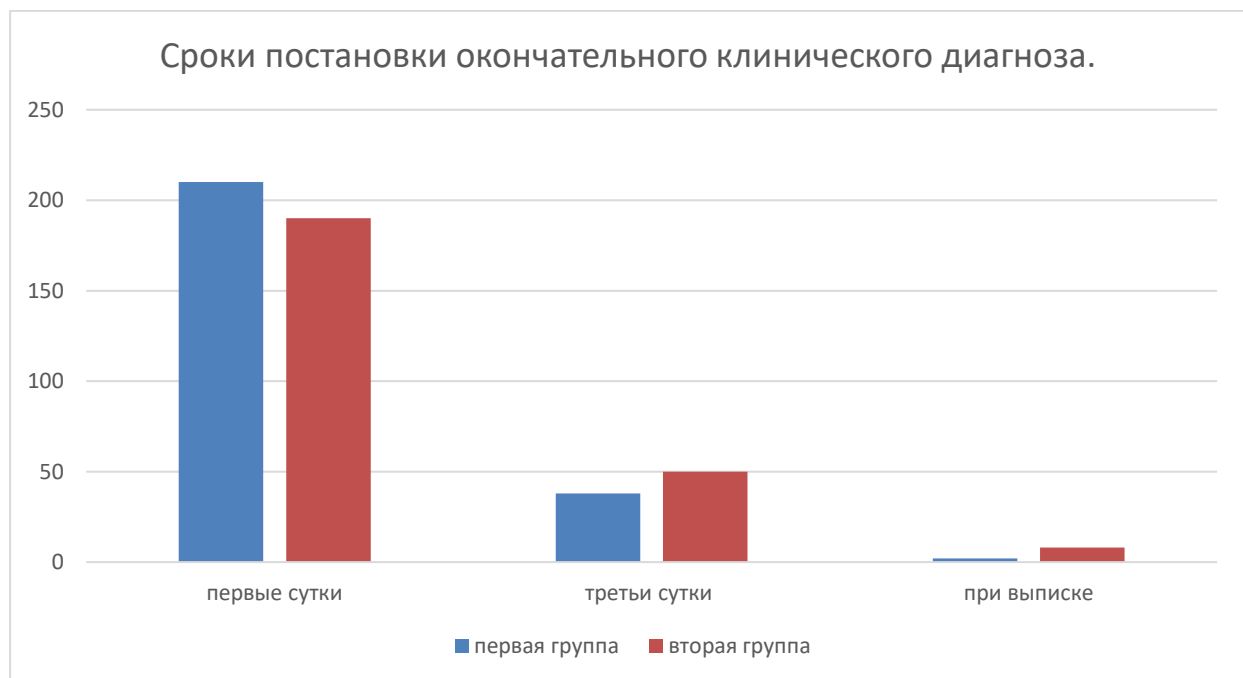


Рисунок 38. Сроки постановки окончательного клинического диагноза

В первой группе к консервативному лечению прибегали крайне редко, но осложнений при данном виде лечения практически не встречалось. В то время как во второй группе лечение чаще начиналось с консервативного подхода, что способствовало ухудшению исхода заболевания (рис. 39).

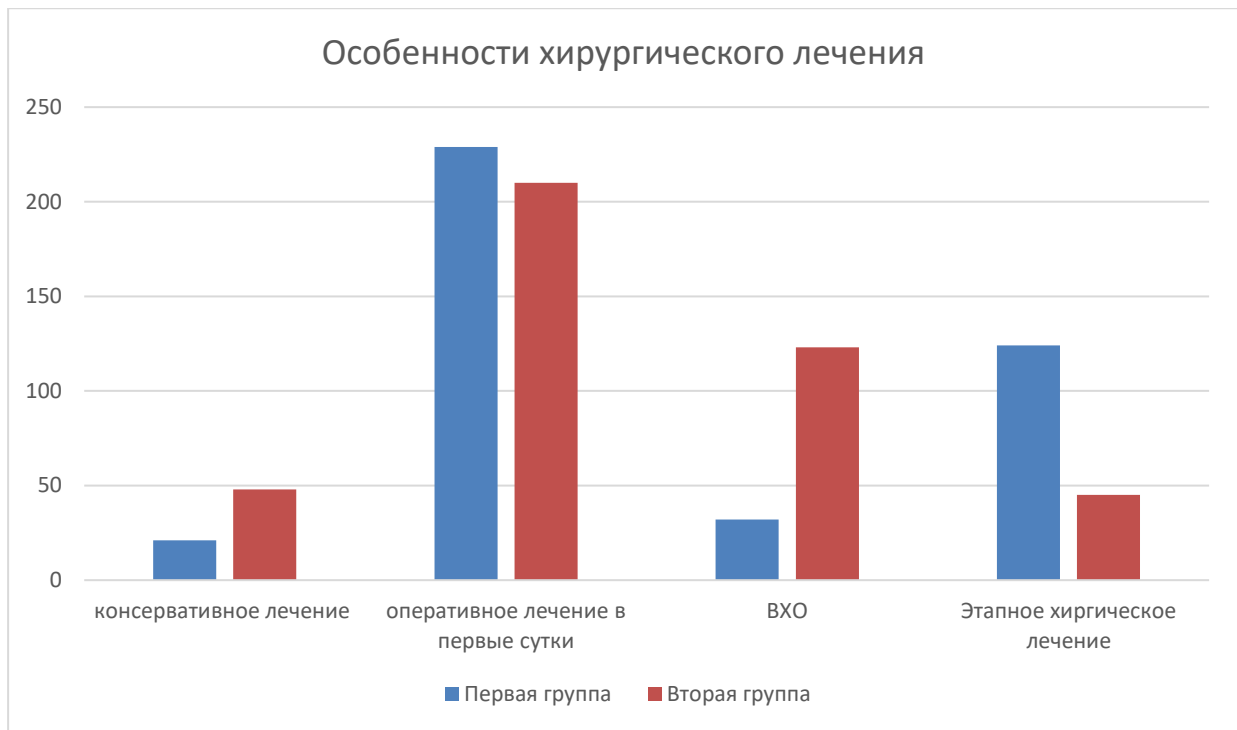


Рисунок 39. Особенности хирургического лечения

Таким образом, необоснованные попытки проведения консервативного лечения гнойно-воспалительных заболеваний кисти и пальцев приводили к увеличению числа хирургических вмешательств и их объёмов, хотя, при должной диагностике, консервативные мероприятия в ряде случаев могут быть уместны.

Также распространенной ошибкой являлся выбор операционного доступа. Во второй группе наблюдений встречались пациенты с параллельными разрезами по одной поверхности, с небольшим отступом друг от друга, из-за чего нарушалось питание кожного покрова в области разрезов и наступал некроз с образованием дефектов, которые требовали дополнительных непрогнозированных операций для их закрытия. Кроме того, часто такие разрезы не обеспечивали адекватного оттока гнойного и раневого отделяемого, затрудняли выполнение ревизий, радикальной некрэктомии и дренирования.

В первой группе доступы выполнялись по разработанным хирургическим методикам с учетом анатомических особенностей кисти и пальцев, и, принимая во внимание вышеописанные ошибки, удалось добиться снижения выполнения

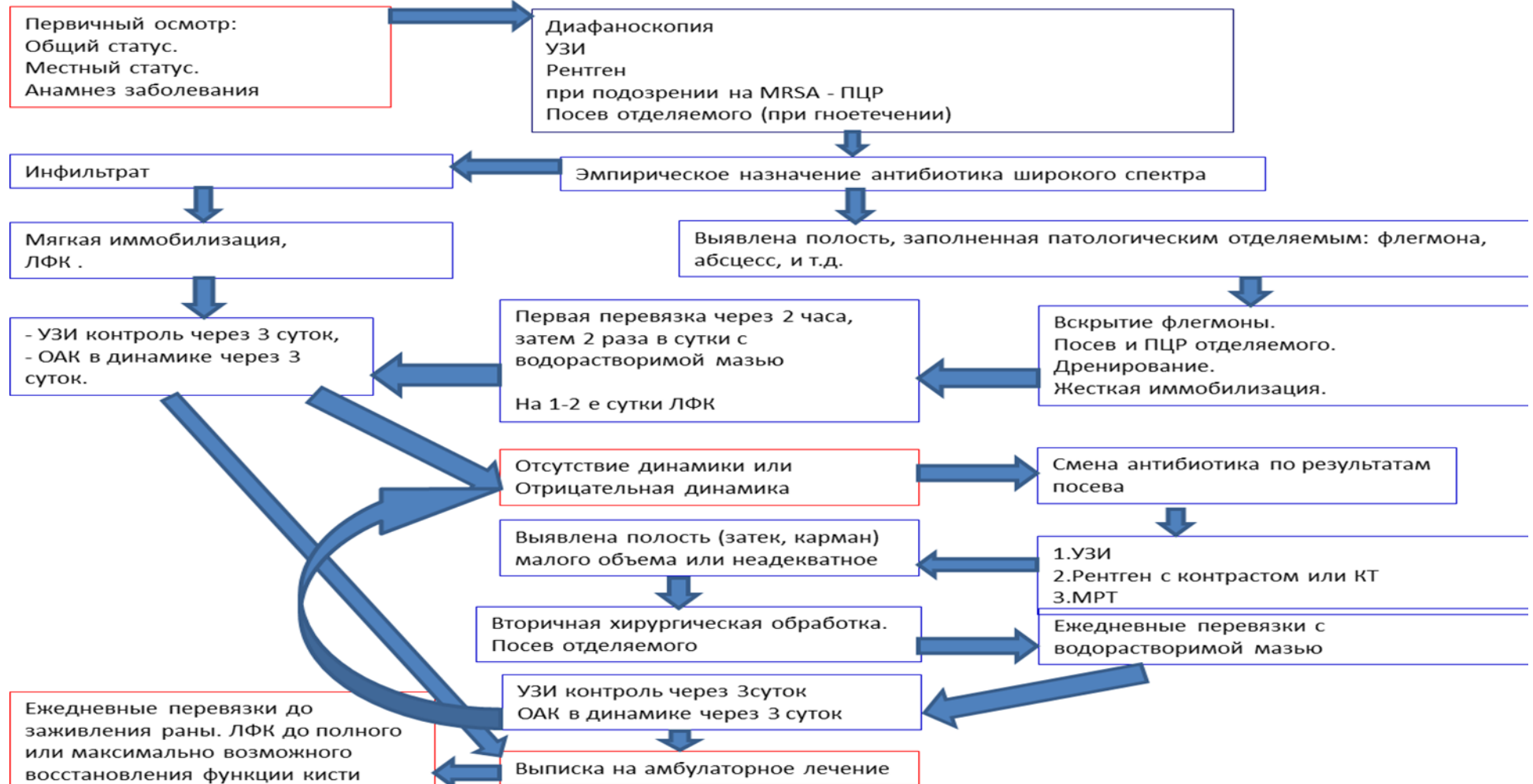
ВХО в несколько раз, а этапные хирургические вмешательства выполнялись с реконструктивной и пластической целью после стихания гнойно-воспалительного процесса, а также уменьшилось количество контрактур и ампутаций.

5.2 Комплексный подход к лечению пациентов с гнойно-воспалительными заболеваниями кисти и пальцев

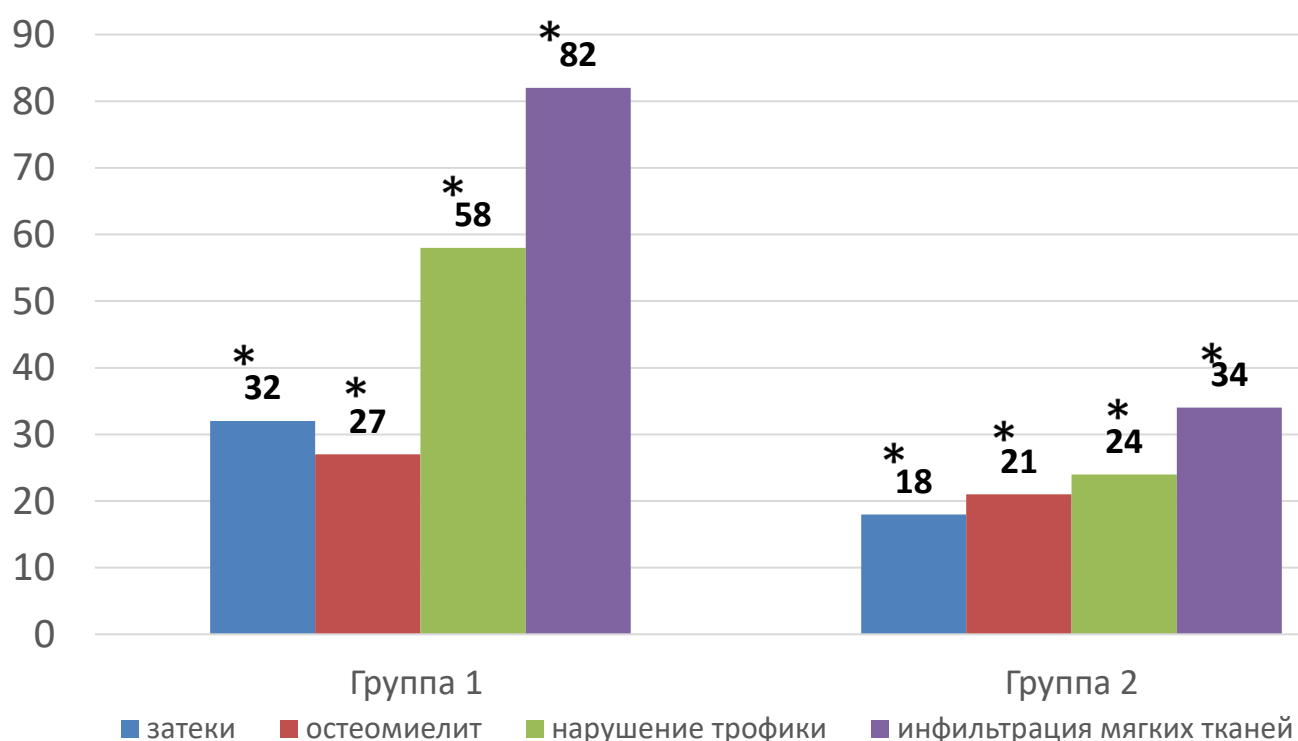
Комплексный подход к лечению пациентов с гнойной инфекцией кисти и пальцев состоит в обобщении и систематизации накопленного опыта, новых принципов и методик лечения и создании единого алгоритма. Основным смыслом создания комплекса — это решение проблемы лечения в стационаре данной патологии, связанное, в основном, не с ожидаемыми сокращением сроков госпитализации, а с разработкой и внедрением системных подходов для улучшения исходов лечения, уменьшения количества осложнений и сокращения продолжительности болезни. Таким образом, на основании описанных новых методов, создан алгоритм лечения, который был применен в основной группе (рис. 40).

Рисунок 40

Алгоритм лечения больных с гнойно-воспалительными заболеваниями кисти.



При поступлении в стационар оценивается общий и местный статус, собирается анамнез заболевания, важно уточнить сроки и обстоятельства начала заболевания, получал ли пациент медицинскую помощь ранее, и в каком объеме (изучить медицинскую документацию). По результатам анализа первичных данных проводится обязательный перечень исследований: общий анализ крови, диафаноскопия, УЗИ мягких тканей кисти и пальцев, рентген кисти и флюорография (если нет данных за год), при наличии отделяемого, делается посев. При наличии данных о сопутствующих патологиях, которые могут влиять на течение и исход заболевания, или подозрений на них, объем обследований должен быть расширен и привлечены соответствующие специалисты (Рис.41). Если до момента госпитализации пациент не получал антибиотики, или они были неэффективны, назначаются антибиотики широкого спектра действия.



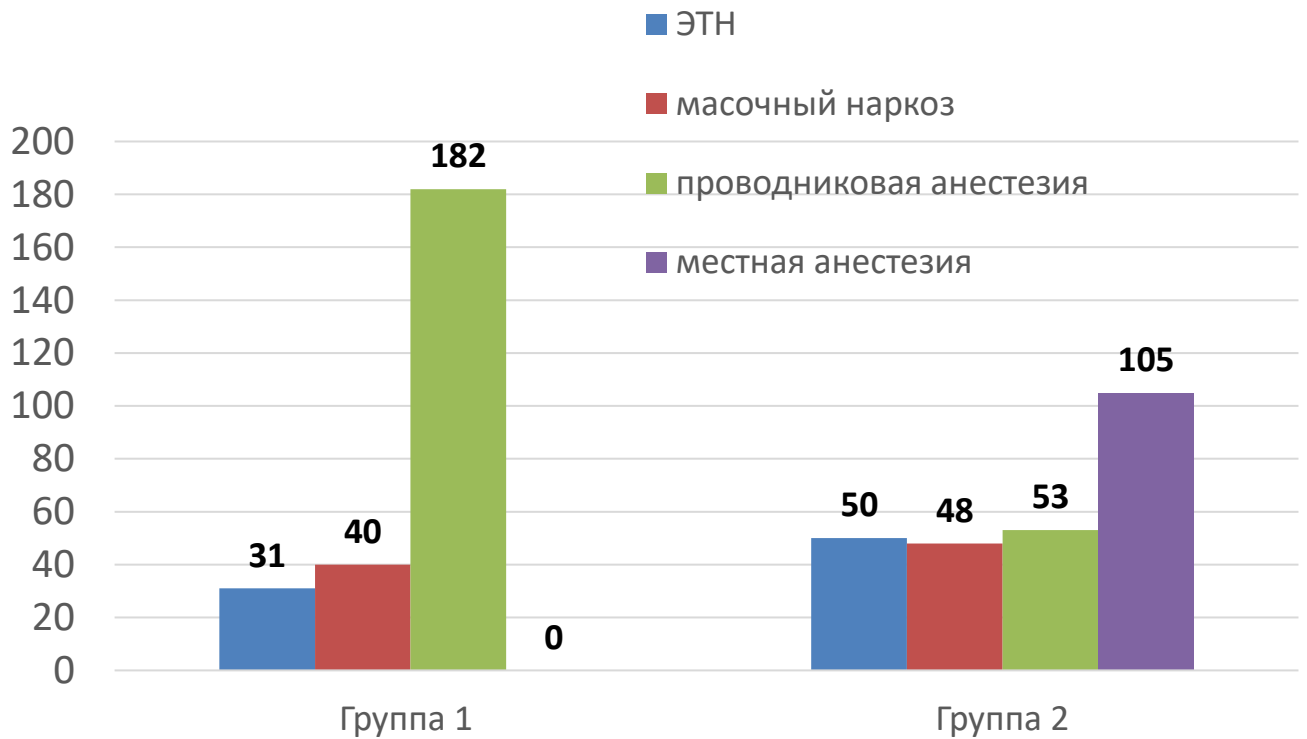
* Статистически значимые различия между группами $P < 0,01$

Рисунок 41 Результаты применения алгоритма (диагностический этап).

Следующий этап лечения зависит от поставленного диагноза. При инфильтративной стадии проводится консервативное лечение, направленное на abortивное течение процесса: «мягкая» иммобилизация, повязка с водорастворимой мазью, физиотерапевтическое лечение (внутривенное лазерное облучение крови (ВЛОК), или аналогичные противомикробные и иммуностимулирующие методы, и местная пролонгированная гипотермия. Если в течение 2-3 суток нет устойчивой тенденции к регрессии воспалительного процесса, необходимо выполнение срочного оперативного вмешательства. Перед проведением хирургической обработки необходимо провести планирование объема вмешательства, и определить место и вид доступа, для чего необходимо: повторное УЗИ мягких тканей. При возникновении трудностей в диагностике - МРТ и рентген (КТ), общий анализ крови, а при выявлении отделяемого из раны – его посев. После предоперационной подготовки выполняется этап хирургического лечения, при необходимости производится смена антибиотиков (по показаниям). Итогом выполненной операции является санированная рана, с адекватным дренированием и жесткая иммобилизация. При выявлении обширных карманов, затеков и больших полостей проводится проточно-аспирационное дренирование до получения прозрачных промывных вод без патологических примесей, под контролем микроскопии. После очистки раны проводится контрольное УЗИ, посев отделяемого, общий анализ крови, и только после этого, удаляется дренаж и ставится контрольный выпускник, смена которого производится при каждой перевязке, 1-2 раз в сутки, до закрытия полости. Первая перевязка должна выполняться через 1,5-2 часа после операции. Повязки накладываются с мазью «Левомеколь» до полного заживления раны.

При выявлении полости с признаками воспаления на первом этапе лечения, оперативное вмешательство выполняется по неотложным показаниям, но с проведением предоперационной подготовки и планирования. В первой группе большинство операций выполняли под жгутом, с использованием проводниковой анестезии или под наркозом, что давало возможность

полноценной ревизии раны (Рис.42).



* Статистически значимые различия между группами ($P < 0,01$)

Рис. 42 Результаты применения алгоритма (анестезиологическое пособие).

При небольших полостях дренирование проводится полутрубокой или «перчаточным» выпускником, раствором мази «Левомеколь» (37-40 С), первая перевязка выполняется через 1,5-2 часа после операции, а последующие смены повязок 2 раза в сутки и сменой дренажа не менее 1 раза в сутки до полного заживления раны. При отрицательной динамике дальнейшее лечение проводится по ранее описанному алгоритму.

Приводим клиническое наблюдение.

Пациент О., 22 лет, и/б 4048, 27.07.2018 г. поступил с диагнозом: инфильтрат правой кисти. Из анамнеза известно: отмечает боль в области потертости кожного покрова в проекции III пястно-фалангового сустава правой кисти по ладонной поверхности. За сутки до обращения усилилась интенсивность боли и появился отек. Осмотрен в приемном отделении ЦВКГ им. П.В. Мандрыка, госпитализирован в стационар.

При поступлении: жалобы на отек и боль ладонной поверхности кисти, ограничение движений в пальцах. Общее состояние удовлетворительное. Температура тела нормальная. При осмотре: отмечается отечность мягких тканей правой кисти, движения III пальца резко ограничены болью. Выраженная болезненность при пальпации в проекции головки III пястной кости по ладонной поверхности, однако признаков флюктуации не выявлено. Правая кисть теплая, чувствительность в пальцах не нарушена.

Диагностика и лечение проводились согласно разработанному алгоритму. Лабораторные анализы: лейкоциты 10.5×10^9 ед/л с лейкоцитарным сдвигом влево. По данным рентгенографии – костно-деструктивных изменений не выявлено, но в проекции I-III пястных костей визуализируется уплотнение мягких тканей 6x4 см. УЗИ мягких тканей кисти: на фоне отечно-инфильтративных мягких тканей кисти имеются признаки флегмоны размерами 20x14x24 мм между головками II и IV пястных костей.

Назначена эмпирическая антибактериальная терапия (Цефтриаксон, Линкомицин и Метрогил внутривенно). После предоперационной подготовки под внутривенным наркозом выполнено оперативное вмешательство: вскрытие и дренирование флегмоны через два параллельных разреза во II и III межпястных промежутках по ладонной поверхности, полученное патологическое отделяемое (около 5 мл) взято на посев. После операции наложена гипсовая повязка от кончиков пальцев до с/3 предплечья. Начато проведение лечебной физкультуры

и физиотерапевтическое лечение. Спустя 4 суток после взятия на посев раневого отделяемого выявлен рост *Streptococcus spp.* < 10³ КОЕ/тамп, с чувствительностью к назначенным антибактериальным препаратам.

В первые сутки после операции болевой синдром уменьшился. Отек, гиперемия уменьшились, патологического отделяемого нет. Объем движений пальцев и кисти в пределах повязки полный. перевязки выполняли ежедневно с мазью Левомеколь, до момента выписки. Выполнена КТ правой кисти: данных за костно-деструктивную патологию и косвенных признаков воспаления и затеков в мягких тканях не выявлено. Пациент в удовлетворительном состоянии выписан на амбулаторное лечение. С момента выписки начат второй этап реабилитации. После снятия повязки объем движений восстановился полностью через 1 неделю, раны зажили вторичным натяжением. Функция кисти восстановилась в полном объеме через 1 месяц после операции.

Таким образом, расширенный объем выполненных на дооперационном этапе диагностических исследований позволил выявить неустановленный рутинными методами глубокий очаг инфекции; выполнение вмешательства под наркозом обеспечило адекватную ревизию раны, полноценную санацию и дренирование флегмоны и панарициев; применение щадящих оперативных доступов, с учетом анатомо-функционального строения кисти привело к быстрому заживлению раны; своевременное назначение эмпирической антибиотикотерапии, оказавшейся тропной к впоследствии верифицированному возбудителю, способствовало быстрому купированию воспаления; результатом раннего начала реабилитации стало полное восстановления функции кисти. Приведенный клинический пример, на наш взгляд, демонстрирует, что применение разработанного лечебно-диагностического алгоритма позволяет избежать типичных ошибок, а также быстро корригировать недостатки и осложнения, возникающие на предыдущих этапах лечения.

Заключение

Существующие методы лечения флегмон кисти и панарициев имеют только общие принципы и, несмотря на появление новых возможностей хирургии, медикаментозной терапии, диагностики, и их широкой доступности, медицинские учреждения в своем большинстве эти методы применяют разрозненно и без использования единых алгоритмов. Следовательно, обобщение ранее накопленных знаний и современных методик лечения пациентов с гнойно-воспалительными заболеваниями верхней конечности является актуальной задачей медицины.

Целью настоящего исследования стала разработка лечебно-диагностического алгоритма для больных с гнойными заболеваниями кисти и пальцев, направленного на улучшение результатов лечения. Что возможно после решения следующих задач: проведения анализа факторов, влияющих на результаты комплексного хирургического лечения, разработки способов назначения медикаментозной терапии и методов реабилитации, оценки клинических исходов у пациентов с гнойными заболеваниями кисти и пальцев.

В результате сформулирован обобщающий лечебно-диагностический алгоритм, включающий в себя техники хирургических пособий с учетом клинических и анамнестических особенностей, подбор наиболее рациональной антибактериальной терапии, разделение лечебной физкультуры на этапы, и методы оценки результатов лечения флегмоны кисти и панарициев.

В основу работы положены данные изучения и сравнения лечения флегмоны кисти и панарициев у 508 пациентов, которые были разделены на две группы: первую (основную) и вторую – группу сравнения. Лечение 253 пациентов первой клинической группы проводилось в соответствии с разработанным алгоритмом. Во второй группе сравнения 255 пациентов проходили лечение по стандартным протоколам и общеизвестными методикам ведения больных с гнойно-воспалительными заболеваниями кисти и пальцев. В этих группах проводилось исследование и сравнение по общим критериям распространения инфекции, методов лечения, оценки функциональных

результатов и последствий, для этого применялись следующие способы:

Оценка общего течения гнойно-воспалительного процесса и местных его проявлений. С целью систематизации и обобщения информации, характеризующей тяжесть течения гнойно-воспалительного заболевания кисти в группах, были выделены и систематизированы следующие критерии: 1. Анамнестические данные (давность, повторяемость, предрасполагающие сопутствующие заболевания);

2. Клинические признаки (общая интоксикация – температура тела, лихорадка, ознобы, повышение потоотделения, слабость, снижение аппетита, сонливость);

3. Местный статус (локализация, отек, цвет кожного покрова, напряжение тканей, локальная температура, нейротрофические расстройства, нарушение функции кисти);

4. Данные лабораторного и инструментального обследования (лейкоцитарная формула крови; рентгенография, УЗИ, КТ/МРТ кисти). Представленные критерии легли в основу разработки индивидуальной шкалы оценки тяжести патологического процесса.

Диагностика патологии мягких тканей с использованием следующих инструментальных методов исследований: диафаноскопия и УЗИ мягких тканей кисти проводили при поступлении для поиска структур, заполненных патологическим содержимым, определения лучших точек оперативного доступа и дренирования, и в последующем для оценки функционирования дренажа, выявления затеков. По разработанному алгоритму, исследование также выполняли в динамике – при поступлении, на 2-е сутки и на 5-7-е сутки (при необходимости); рентгенологическое исследование выполняли при поступлении для поиска инородных предметов, признаков остеомиелита, косвенных признаков воспаления мягких тканей («мягкие снимки» – воздух, увеличение в объеме или уплотнение мягких тканей). Также при необходимости проводили введение контрастного препарата в дренаж после вскрытия гнойной полости для

определения качества дренирования, выявления недренированных участков и возможных мест сообщения с другими анатомическими областями. Для более точной диагностики в сложных случаях и для расширения клинических возможностей диагностики и предоперационного планирования, использовали МРТ и КТ кисти, что способствовало более точному определению локализации и характера инфекции, ее распространения за пределы первичного очага воспаления, что позволяло определить объем оперативного вмешательства и подобрать необходимый вид анестезии. В связи с использованием в послеоперационном периоде иммобилизующих повязок, затрудняющих контроль внешнего вида мягких тканей, использовали пульсоксиметрию. Снижение сатурации являлось признаком нарушения перфузии тканей из-за местного отека, сдавления магистральных сосудов или их повреждения, особенно после снятия жгута и в раннем послеоперационном периоде.

Бактериологические исследования проводили путем посевов содержимого раны: в начале лечения – для подбора антибиотиков, на 3-и сутки (для оценки качества лечения), в более поздние сроки (при необходимости). Также выполняли ПЦР отделяемого и крови, для более быстрой и точной диагностики и контроля распространения инфекции.

Результаты лечения оценивали по окончании стационарного лечения и полного курса лечения через 6 месяцев и более. Критериями контроля являлись следующие показатели: объем движений, качество захвата и сохранение чувствительности кисти в обеих группах. При этом за эталон бралась здоровая кисть. Эстетические результаты лечения оценивали по внешним признакам послеоперационных рубцов: размеры, цвет и плотность ткани, а также учитывалась сохранённая длина пальца.

Принципиальные подходы к лечению были одинаковыми в обеих группах, однако в первой группе применены новые методики хирургического лечения и антибактериальной терапии, что позволило сформулировать предлагаемый алгоритм лечения больных с гнойными заболеваниями кисти.

На этапе поступления пациента, в обеих группах проводился его опрос и осмотр. Так, удалось выявить следующее: причинами флегмон кисти чаще становились глубокие колото-резанные и укушенные раны – 57%. Длительное самостоятельное лечение инфицированных неглубоких повреждений различных видов приводило к развитию панарициев и флегмон – у 158 больных (31%). У 75 пациентов (15%) диагностированы гнойно-воспалительные заболевания, возникшие после медицинских и косметических процедур на пальцах и кисти. Большинство травм кисти и пальцев получено при работе с инструментами и механизмами (54%). Ушибленные раны становились причинами гнойного воспаления в 17% случаев.

Установлена следующая закономерность: флегмоны кисти, и панариции чаще встречаются у людей трудоспособного возраста, занятых на производствах с «ручным» трудом, количество женщин и мужчин примерно одинаковое, так как мужчины чаще получают травмы кисти на производстве, в то время как число женщин увеличивается за счет инфицирования ран, микротравм, полученных при косметологических процедурах.

Предложенный лечебно-диагностический алгоритм позволил более взвешенно подходить к предоперационному планированию. Проводились дополнительные методы исследования (рентген, УЗИ, МРТ и т.д.), что позволяло с высокой точностью определить предполагаемый объем хирургического вмешательства, оптимальный доступ и вид анестезии. В результате в первой группе большинство операций выполняли под жгутом с использованием проводниковой анестезии или под наркозом (эндотрахеальный, масочный), что позволило на первом этапе выполнять технически сложные операции без повреждения важных анатомических образований и прогнозировать объем и сроки выполнения следующих этапов хирургического лечения. Такой подход способствовал увеличению хороших результатов почти вдвое и сокращению неудовлетворительных результатов в 1,5 раза по сравнению со второй группой. Кроме того, в послеоперационном периоде достижению таких результатов

способствовали: строгое соблюдение режима перевязок (первая перевязка через 1,5-2 часа, последующие 1-2 раз в сутки) и раннее начало занятий лечебной физкультурой. При подозрении на прогрессирование процесса выполнялось УЗИ и другие методы инструментальной диагностики, производилась смена антибиотиков и, при необходимости, вторичная хирургическая обработка. Посев отделяемого делали 1-2 раза за время лечения. Также с целью контроля точности результатов посева и правильности выбора антибактериальной терапии, использовали ПЦР диагностику.

Неотъемлемой частью лечения являлся реабилитационный период. Основными принципами реабилитации в первой группе были следующие критерии: раннее начало реабилитации, индивидуальный подход к пациенту, непрерывность, последовательность, комплексность реабилитации. При всех видах патологии кисти, восстановительное лечение начинали в максимально ранние сроки – в первые дни обращения и сразу после оперативного вмешательства, то есть, еще в период иммобилизации. Это способствовало улучшению клинико-функциональных результатов и позволяло сократить сроки временной нетрудоспособности.

В восстановительном лечении пациентов выделили 3 этапа: период иммобилизации, постиммобилизационный (снятие гипсовой повязки или смена на мягкую) и заключительный период — восстановление силы, выносливости мышц и координации движений.

Неудовлетворительные результаты в первой группе были связаны, в основном, с поздним обращением или ненадлежащей оценкой тяжести состояния пациента при лечении на амбулаторном этапе. Поэтому лечение затяжного и обширного гнойно-воспалительного процесса пальцев и кисти в обеих группах сводилось к общей первостепенной задаче: остановке распространения инфекции и второстепенной – органосберегающей. Но и здесь методы, применяемые в первой группе, позволяли значительно чаще сохранять палец с частичной его функцией, в то время как во второй группе имело место утрата

фаланги или ее части, что приводило к снижению силы, нарушению качества захвата кисти и мелкой моторики. По той же причине психологическое состояние пациентов во второй группе было хуже, особенно у женщин, для которых, порой, эстетический фактор был важнее, чем функциональный результат.

Неудовлетворенность результатами лечения во второй группе обосновывает необходимость использования обобщенного алгоритма лечения пациентов с гнойно-воспалительными заболеваниями кисти и пальцев. Расширенный объем хирургической помощи и использование адекватной анестезии, при должной подготовке к самому оперативному вмешательству (точное знание локализации инфекции – с помощью современных методов диагностики) позволяет контролировать и прогнозировать этапы оперативного лечения и реабилитации. В первой группе на последующих этапах лечения выполнялись пластические и реконструктивные операции, в то время как в группе сравнения выполнялись вторичные и повторные хирургические обработки, а восстановление функции и улучшение эстетического вида откладывалось на более поздний период, тем самым затягивая сроки реабилитации. Все вышеупомянутые факторы могли приводить к необходимости смены вида трудовой деятельности, ухудшению психологического состояния, и, в целом, снижению качества жизни пациента.

В ходе исследования выявлено сокращение сроков стационарного лечения и улучшение функциональных результатов в первой группе по сравнению со второй при одинаковом сроке реабилитации. Новый подход к лечебной тактике флегмон кисти и панарициев способствовал сокращению количества осложнений в послеоперационном периоде и на этапе амбулаторного лечения. Так, в первой группе, по сравнению со второй, снизилось количество послеоперационных осложнений на (20,7%), уменьшилось количество повторных операций на (13,2%), рецидивы гнойно-воспалительного процесса на (16,5%). Во второй группе вторичные обработки и повторные операции

выполнены в 50% (n=127). Необходимо отметить, что ВХО, которая выполнялась на 2-е и 3-и сутки после хирургического вмешательства в основном была вызвана прогрессированием воспалительного процесса и проводилась в 3 раза чаще во второй группе, по причине недостаточного объема выполненной ПХО и реже из-за трудно поддающейся антибиотико-резистентной инфекции. Краевые некрозы кожного покрова в области послеоперационной раны в группе сравнения выявлены в 18%(p<0,05) наблюдений, в то время как в первой только в 9%(p<0,05).

Сроки стационарного лечения в первой группе составили 7-8 суток, а в группе сравнения – 10-12 суток (p<0,05). Таким образом, применение алгоритма лечения гнойно-воспалительных заболеваний кисти и пальцев способствовало сокращению сроков госпитализации на 30% (p<0,05), уменьшению риска развития контрактур и хронизации процесса (т.е. перехода в хронический остеомиелит) – на 50%(p<0,05). Данные результаты подтверждают необходимость использования единого алгоритма лечения указанной патологии на всех этапах лечения: от первого обращения больного до получения окончательного функционального результата.

Таким образом, предлагаемый алгоритм лечения гнойных заболеваний кисти и пальцев позволяет значительно улучшить исход лечения, сократить сроки госпитализации и реабилитации пациентов, сохранить полностью или частично функцию кисти и пальцев, что положительно сказывается на качестве жизни и психологическом состоянии пациентов после проведенного лечения.

Выводы:

1. Наиболее значимыми факторами, влияющими на результаты комплексного хирургического лечения пациентов с гнойно-воспалительными заболеваниями кисти и пальцев, являются: тщательное обследование, предоперационное планирование, адекватное обезболивание и выполнение вмешательства под жгутом, позволяющие проводить полноценную хирургическую обработку раны, обеспечить бережное отношение к анатомическим структурам в зоне вмешательства; выполнение иммобилизации конечности в послеоперационном периоде.
2. Комплекс разработанных оперативных доступов и методик выполнения хирургического вмешательства позволяет уменьшения потребности во вторичных и повторных хирургических обработках в пользу раннего выполнения реконструктивных операций и способствует улучшению функциональных результатов.
3. Эмпирическая антимикробная терапия со сменой препаратов первой линии через 48 часов (при отсутствии положительной динамики) на антибиотики резерва является рациональной тактикой и дает преимущества в результатах лечения больных гнойно-воспалительными заболеваниями кисти и пальцев.
4. Разработанный лечебно-диагностический алгоритм, включающий в себя рациональный перечень диагностических исследований, технику хирургических пособий с учетом клинических и анамнестических особенностей, подбор рациональной антибактериальной терапии, разделение лечебной физкультуры на этапы, позволяет улучшить результаты лечения больных гнойно-воспалительными заболеваниями кисти и пальцев.
5. Трехэтапная методика реабилитации позволяет начать адаптацию больного с момента госпитализации и ставит перед больным цели и ориентиры в ней, позволяя максимально восстановить функцию кисти и сохранить трудоспособность.

Практические рекомендации:

1. Лечебно-диагностический алгоритм следует применять с момента поступления больного в приемное отделение и строго соблюдать прописанный в нем протокол ведения (предоперационное планирование, единые принципы выполнения операции, иммобилизация конечности).
2. Объем первичного хирургического вмешательства должен быть максимальный: необходимо вскрыть все возможные «затеки» и плохо дренированные полости в области очага гнойного воспаления. Вторичная хирургическая обработка и повторные хирургические обработки должны выполняться при ухудшении местного или/и общего состояния больного, подтвержденного инструментальными и лабораторными методами диагностики. Отсроченные реконструктивные операции целесообразно осуществлять для закрытия мягкотканых дефектов, сохранения длины фаланг и восстановления анатомических образований с их освобождением из рубцовых тканей.
3. Для достижения лучшего лечебного эффекта следует использовать рациональную эмпирическую антимикробную терапию в сочетании с новыми хирургическими подходами к лечению флегмон кисти и панарициев, а смену препаратов первой линии проводить через 48 часов при отсутствии положительной динамики.
4. Необходимо назначать реабилитационный комплекс лечения пациентов с гнойными заболеваниями кисти в первые сутки после выполнения оперативного вмешательства или госпитализации (при отсутствии необходимости операции) для обеспечения сокращения сроков начала эпителизации, купирования болевого синдрома, что, в дальнейшем, будет способствовать улучшению функционального результата.
5. Трехэтапная реабилитационная программа позволит в ходе комплексного лечения максимально быстро восстановить функции кисти и трудоспособность пациента.

Список литературы

1. Алексеев М.С. Пластические вмешательства в комплексном лечении гнойных заболеваний кисти / М.С. Алексеев, А.Ш. Гармаев // «Актуальные вопросы гнойно-септических заболеваний и осложнений в хирургии, травматологии и интенсивной терапии»: материалы VII научно-практической конференции РАС-ХИ, 27-28 ноября 2008 г. – М. Инфекция в хирургии. – 2008. – Т. 6. – С. 7-8.
2. Аничков Н.Н. Морфология заживления ран / Н.Н. Аничков, К.Г. Волкова, В.Г. Гаршин. – М.: Медгиз, 1951. – 123 с.
3. Ахтямова Н.Е. Новые подходы в лечении гнойно-воспалительных процессов кожи и подкожной клетчатки / Н.Е. Ахтямова // Рус. мед. ж. –2016. – N 8. – С. 508–510.
4. Белобородова Н.В. Современные возможности антибиотикотерапии в хирургии: Инфекции кожи и мягких тканей / Н.В. Белобородова // Фарматека.– 2009. – № 19.– С. 31-35.
5. Белькова Ю.А. Инфекции кожи и мягких тканей в амбулаторной практике / Ю.А. Белькова // Фарматека. – 2008. – № 19. – С. 38-44.
6. Брико Н.И. Инвазивная стрептококковая инфекция (группы А) мягких тканей в хирургическом стационаре г. Москвы / Н.И. Брико, Е.В. Глушкова, Н.Ф. Дмитриева и др.// Вестник РАМН. – 2013. – № 6. – С.15-20.
7. Буркова Н.В. Применение регионарной малообъемной гемоперфузии, светотерапии и лазерного излучения в комплексном лечении больных с гнойной патологией пальцев и кисти. / Н.В. Буркова, Д.Г. Рутенберг, Н.А. Арсениев и др. // Эфферентная терапия. – 2010. – Т. 16, №3. – С. 34-41.
8. Варзин С.А. Профессор И.Д. Косачев: 60 лет в строю / сост. науч. ред. С.А. Варзин. – СПб.: Изд-во Политехн. ун-та – 2016. – 536 с.
9. Винник Ю.С. Современные методы лечения гнойных ран / Ю.С. Винник, Н.М. Маркелова, В.С. Тюрюмин // Сибир. мед. обозрение. –2013. – №. 1. – С. 18 – 24.

10. Винницкий Л.И. Иммунокорректирующая терапия – необходимое звено профилактики и лечения послеоперационных гнойно-воспалительных осложнений / Л.И. Винницкий, К.А. Бунятян, Е.В. Инвиева // Инф. в практ. клин.: Антибактериальная и противовирусная терапия на догоспитальном и госпитальном этапах. – Харьков, 2008. – С. 83-84.

11. Возбудители хирургической инфекции у детей: устойчивость к антисептикам и её динамика / Ю. К. Абаев, Е. И. Гудкова, А. А. Адарченко, Т. М. Ласточкина // Дет. хирургия. – 2006. – № 3. – С. 30-33.

12. Войно-Ясенецкий В.Ф. Очерки гнойной хирургии – 4-е изд. / В.Ф. Войно-Ясенецкий (Архиепископ Лука). – М.: БИНОМ, 2015. – 704с.

13. Галимзянов Ф. В. Местное лечение и рациональная антибактериальная терапия инфицированных ран/ Ф.В. Галимзянов // Междунар. журн. эксперим. образования. – 2014. – №. 8-2 – С. 111-112.

14. Гостищев В.К. Общая хирургия: 4-е изд. / В.К. Гостищев. – М.: ГЭОТАР-Медиа, 2009. – 848 с.

15. Гусаров В.Г. Изменение антибиотикорезистентности нозокомиальной микрофлоры: Результаты внедрения стратегии контроля антимикробной терапии в многопрофильном стационаре / В.Г. Гусаров, Е.Е. Нестерова, Н.Н. Лашенкова и др. // Эпидемиология и инфекционные болезни. – 2015. – Т.20, № 5. – С. 11-18.

16. Дмитриева Н.В. Сепсис: избранные вопросы диагностики и лечения / Н.В. Дмитриева, И.Н. Петухова, Е.Г. Громова. // – М.: ИД «АБВ-пресс», 2018. – 416 с.

17. Еськин Н.А. Нормальная ультразвуковая анатомия кисти / Н.А. Еськин, С.Г. Приписнова, Н.Ю. Матвеева // SonoAce-Ultrasound. – 2010. – № 20. – С.19-27.

18. Ефименко Н.А. Протеолитические ферменты в хирургии: исторические аспекты и современные представления о применении / Н.А. Ефименко, М.В. Лысенко, Ю.И. Стернин и др. // Рус. мед. ж. – 2011 – Т.19, №5. – С. 368-371.

19. Ефимова Т.В. Эпидемиологические особенности инфекций,

вызванных метициллинрезистентными *staphylococcus aureus* в Кемеровской области / Т.В. Ефимова, Л.С. Глазовская, Е.Б. Брусина, А.Е. Гончаров // Мед. альманах. – 2011. – №5. – С. 204-206.

20. Зайцев Г. П. Острая гнойная инфекция кисти и пальцев руки (панариций) / Г.П. Зайцев. – М.: Медгиз, 1938. – 108 с.

21. Закиев Т.З. Поиск путей прогнозирования развития гнойных осложнений у хирургических больных / Т.З. Закиев и др. // Казанский медицинский журнал – 2015. – Т. 96, № 3. – С.294-297.

22. Киселев В.В. Практические и организационные аспекты хирургического лечения больных с инфекционными поражениями кисти / В.В. Киселев // Здоровье. Медицинская экология. Наука. – 2014. – №1. – С. 16-18.

23. Киселева Л.М. Иммуитет и инфекция: механизмы взаимодействия иммунной системы и возбудителя инфекции / Л.М. Киселева, И.Р. Каримов, А.А. Сяпукова и др. // Ульяновский медико-биологический журнал. – 2011. – № 2. – С. 80-85.

24. Ключкин И.В. Сочетанная ультразвуковая диагностика стадий течения острой гнойной хирургической патологии / И.В. Ключкин, Р.И. Фатыхов, Л.Р. Жирнова // Ультразвуковая и функцион. диагностика. – 2009. – № 4. – С. 117-121.

25. Ключкин И.В. Ультрасонография острых гнойно-воспалительных заболеваний на кисти: материалы 3-го съезда амбулаторных хирургов / И.В. Ключкин, Л.Р. Жирнова, Р.И. Фатыхов // Амбулаторная хирургия. – 2009. – № 3/4. – С. 84-85.

26. Козлов Р. Перспективы использования современных фторхинолонов при хирургических инфекциях кожи и мягких тканей, инфекциях костей и суставов / Р. Козлов, А. Голуб // Врач. – 2012. – № 12. – С. 30-33.

27. Колокольчикова Е.Г. Морфологическая оценка влияния коллагеновой повязки на заживление ожоговых ран III а степени / Е.Г. Колокольчикова, М.В. Сычевский, Е.А. Жиркова, и др. / Трансплантология. – 2010. – №4. – С. 64-67.

28. Колосова Н.И. Способ математического моделирования

прогнозирования динамики заживления гнойных ран на фоне сахарного диабета / Н.И. Колосова, О.Б. Нузова, Е.Н. Денисов, А.В. Студеникин, В.В.Удалов // Альманах молодой науки. – 2016. – № 3. – С.16-17.

29. Коньчев А.В. Отдельные психонейроиммунологические аспекты гнойной костно-суставной патологии кисти / А.В. Коньчев, А.Б. Иваненко, Д.Г. Рутенбург и др. // Рос. иммунол. журнал. – 2008. – Т. 2 (11), №2-3. – 184 с.

30. Крайнюков П. Е. Эффективность применения системной энзимотерапии в комплексном лечении гнойных заболеваний кисти. / П.Е. Крайнюков, В.К. Швецов //Экология человека. –2013. – № 4. – С. 57-60.

31. Крайнюков П.Е. Выбор антибиотикотерапии гнойных заболеваний кисти. / П.Е. Крайнюков // Вест. Нац. медико-хирург. центра. – 2011. – Т.6, № 1. – С. 92-95.

32. Крайнюков П.Е. Интенсификация комплексного лечения гнойных заболеваний кисти / П.Е. Крайнюков // Сибирский медицинский журнал. – 2009. – № 3. – С. 152-155.

33. Крайнюков П.Е. Микробный пейзаж гнойных заболеваний кисти / П.Е. Крайнюков, Н.А. Шейко // Международный журнал прикладных и фундаментальных исследований. – 2010. – № 11. – 40 с.

34. Крайнюков П.Е. Повышение эффективности лечения гнойно-воспалительных заболеваний кисти / П.Е. Крайнюков, А.И. Оганов // Вест. нац. медико-хирург. Центра. – 2010. – Т. 5, № 3. – С. 56-58.

35. Крайнюков П.Е. Применение комплексного индивидуального алгоритма в лечении пациентов с флегмонами кисти / П.Е. Крайнюков, С.А. Матвеев // Вест. нац. медико-хирург. Центра. – 2013. – Т.8, № 4. – С. 45-50.

36. Крайнюков П.Е. Этиопатогенетические аспекты формирования гнойных заболеваний кисти / П.Е. Крайнюков. С.А.Матвеев // Вест. нац. медико-хирург. Центра. – 2012. – Т.7, № 2. – С. 46-51.

37. Красенков Ю.В. Лечение больных с флегмонами кисти на современном этапе / Ю.В. Красенков, В.К. Татьянченко, А.В. Давыденко и др. // Врач-аспирант-2016. – № 3.2(76). – С. 212-218.

38. Кузин М.И. Патогенез раневого процесса / М.И. Кузин, Л.Л. Шумкевич // Раны и раневая инфекция. – М., 1990. – С. 90-124.
39. Лапчинская О. А. Исследование антибиотического комплекса ИНА-5812 / О. А. Лапчинская, Г. С. Катруха, Е. Г. Гладких, В. В. Куляева и др. // Биоорганическая химия. – 2016. – Т. 6, № 42. – С. 732-740.
40. Липатов К.В. Диагностика и хирургическое лечение стрептококковой некротизирующей инфекции мягких тканей / К.В. Липатов, Е.А. Комарова, Р.А. Гурьянов // Раны и раневые инфекции. – 2015. – Т.2, №. 1. – С. 6-12.
41. Лыткин М.И. Панариций / М.И. Лыткин, И.Д. Косачев. – Л.: Медицина, 1975. – 192 с.
42. Матвеев С.А. Лечение пациентов с гнойными заболеваниями кисти, типичные ошибки и осложнения / С.А. Матвеев, П.Е. Крайнюков // Воен. мед. журнал. – 2011. – Т. 332, №. 8. – С. 36-42.
43. Мейнгард Н. К хирургии ручной кисти и пальцев / Н.А. Мейнгард // Хирург. вестн. – 1891. – № 2. – С. 102-121.
44. Мелешевич А.В. Панариций и флегмона кисти: учеб. пособие. / А.В. Мелешевич. – Гродно: Б.И., 2002. – ч.3. – 185 с.
45. Мохова О.С. К вопросу регионального лечения гнойных ран / О.С. Мохова, А.П. Остроушко // Науч. обозрение. мед. науки. – 2016. – №5. – С. 72-74.
46. Мохова О.С. Современные методы лечения гнойных ран //Журн. анатомии и гистопатологии. – 2013. – Т. 2, №. 4. – С. 15-21.
47. Николенко В.К. Огнестрельные ранения кисти / В.К. Николенко, В.С. Дедушкин, П.Г. Брюсов. – М.: Медицина, 1999. – 230 с.
48. Пашков К.А. / Медицинский музей и медицинская коммуникация: сборник материалов V Всероссийской научно-практической конференции «Медицинские музеи России: состояние и перспективы развития», Москва, 5-6 апреля 2018 г. – М.: МГМСУ им. А.И. Евдокимова, 2018. – 416 с.
49. Петров С.В. Гнойные заболевания пальцев и кисти / С.В. Петров // Общая хирургия. – 4-е изд. перераб. и доп. – М., 2014. – Гл.12. – С 575-608.

50. Петрушин А.Л. Исторические аспекты гнойной хирургии кисти / А.Л. Петрушин // Вопр. реконструктивной и пласт. хирургии. – 2013 – №1. – С.82-86.
51. Петрушин А.Л. Гнойные заболевания кисти у жителей сельского района с неразвитой инфраструктурой / А.Л. Петрушин // Экология человека. – 2010. – №3. – С.54-59.
52. Петрушин А.Л. К вопросу о лечении тяжелых форм панариция / А.Л. Петрушин // Экология человека. – 2006. – № 1. – С. 62-64.
53. Петуховский А.С./ Оценка результатов реинсерции сухожилий глубокого сгибателя пальцев кисти: сб. материалов 70-й Междунар. науч. конф. студентов и молодых ученых, Минск, 20-22 апр. 2016 г. – Минск: БГМУ, 2016. – С. 1677-1680.
54. Пирогов Н. Хирургическая анатомия артериальных стволов и фасций с подробным описанием положения и способов перевязки их: пер. с нем. – СПб.: тип. Департамента внешней торговли, 1854. – 296с.
55. Привольнев В.В. Местное лечение ран и раневой инфекции по результатам анонимного анкетирования хирургов России / В.В. Привольнев, Ю.С. Пасхалова, А.В. Родин и др. // Раны и раневые инфекции. – 2016. – Т.3, №. 1. – С. 19-24, Т. 6. – С. 59.
56. Ревской А.К. Огнестрельные ранения конечностей: Руководство для врачей. / А.К. Ревский, А.А. Люфинг, В.К. Николенко. – М.: Медицина, 2007. – 272 с.
57. Ретнев В.М. Профессиональные болезни и меры по их предупреждению. Что необходимо знать всем работникам и работодателям /В.М. Ретнев. — СПб.: Диалект, 2007. – 240с.
58. Рутенбург Д.Г. Клинико-эпидемиологические особенности гнойно-воспалительных заболеваний верхней конечности / Д.Г. Рутенбург, А.В. Коньчев, К.В. Кокорин и др. // Вестн. Санкт-Петербург. ун-та, 2011. – № 1. – С. 142-150.
59. Рутенбург Д.Г. Этиологические аспекты гнойно-воспалительных заболеваний верхней конечности / Д.Г. Рутенбург, А.В. Коньчев, О.В. Кокорев

// «Актуальные вопросы гнойно-септических заболеваний и осложнений в хирургии, травматологии и интенсивной терапии»: материалы VII научно-практической конференции РАСХИ, 27-28 ноября 2008 г. – М.: Инфекция в хирургии. – 2008. – Т. 6. – С. 59.

60. Рыжих А.Н. / Гнойная инфекция кисти (панариций и его осложнения)./ А.Н. Рыжих, Л.Г. Фишман. – М.-Л.: Медгиз, 1938. – 312с.

61. Савельева В.С. Сепсис в хирургии: Состояние проблемы и перспективы / В.С. Савельев // 50 лекций по хирургии. – М., 2006. – С.587-586.

62. Сагдиев Р.Д. Применение фотодинамической терапии в лечении гнойных ран / Р.Д. Сагдиев // Мед. Вест. Башкортостана. – 2017. – Т. 12, № 6 (72). – С. 42-45.

63. Симбирцев С.А. Современные аспекты диагностики и лечения гнойных заболеваний верхней конечности / С.А. Симбирцев, Е.М. Трунин, А.В. Конычев // Вестн. Санкт-Петербург. мед. акад. последипломного образования. – 2010. – Т. 2, № 2. – С. 35-41.

64. Соколов А.В. Технология реабилитационно-восстановительного лечения работников ПАО «Газпром» / А.В. Соколов, Н.Н. Лебедев. – М., 2018. – 236 с.

65. Стяжкина С. Н. Современные методы лечения раневых процессов / С.Н. Стяжкина, М.Л. Черненкова, М.Н. Климентов и др. // Пробл. соврем. науки и образования. – 2015. – №5. – С. 110-113.

66. Суковатых Б.С. Оценка экспериментальной и клинической эффективности иммобилизированной формы хлоргексидина в лечении гнойных ран / Б.С. Суковатых, А.И. Бежин, Т.А. Панкрушева и др. // Вестник хирургии им. И.И. Грекова. – 2016. – № 175. – С. 42-47.

67. Тазалов А. И. Туберкулезные теносиновиты кисти. / А.И. Тазалов // Тихоокеан. мед. журн. – 2004. – №1. – С. 92-93.

68. Тимофеева-Усольцева Е.В. Хирургия заболеваний и повреждений кисти / Е.В. Тимофеева-Усольцева, К.И. Машкара. – Л.: Медицина, 1975. – 312с.

69. Тимофеева-Усольцева Е.В. Хирургия заболеваний и повреждений кисти. – 3-е. изд., перераб. и доп. / Е.В. Тимофеева-Усольцева, К.И. Машкара. – Л.: Медицина, 1986. – 352 с.

70. Титаренко И. В. Структура обращаемости и лечение пациентов с гнойно-септической патологией кисти в Центре кисти Санкт-Петербурга / И. В. Титаренко, Е. Е. Рассол, А. С. Лисицын // Амбулаторная хирургия. – 2001. – № 3. – 30 с.

71. Фатыхов Р.И. Комбинированная ультрасонография при острых гнойных заболеваниях пальцев кисти / Р.И. Фатыхов // Казанский мед. журн. – 2008. – Т. 89, № 5. – С. 671-674.

72. Федоров В.Д. Избранный курс лекций по гнойной хирургии / В.Д. Федоров, А.А. Светухин. – М.: Миклош, 2007. – 365 с.

73. Фишман Л.Г. Клиника и лечение заболеваний пальцев и кисти / Л.Г. Фишман. – М.: МЕДГИЗ, 1963. – 392 с.

74. Хацко В. В. Этиология, патогенез и диагностика сепсиса / В. В. Хацко, В.В. Потапов, О.К. Зенин // Известия высших учебных заведений. Поволжский регион. Медицинские науки. – 2017. – Т. 43, № 3. – С. 139-150.

75. Чадаев А.П. Опыт и перспективы применения пластических методов в хирургии гнойной кисти / А.П. Чадаев, М.С. Алексеев // Рос. мед. журн. – 2003. – №. 3. – С.3-8.

76. Чадаев А.П. Современные принципы лечения гнойных заболеваний мягких тканей / А.П. Чадаев, А.А. Зверев, М.С. Алексеев // 50 лекций по хирургии. – М., 2006. – С.675-682.

77. Шабловская Т.А. Современные подходы к комплексному лечению гнойно-некротических заболеваний мягких тканей / Т.А. Шабловская, Д.Н. Панченков // Вестник эксперимент. и клинич. хирургии. – 2013. – Т. 6, №. 4. – С. 498-518.

78. Шевченко Ю.Л. Хирургические заболевания кожи и мягких тканей / Ю.Л. Шевченко // Частная хирургия. – М., 2017. – С.18-76.

79. Юхтин В.И. / Лечение суставного и костно-суставного панариция /

В.И. Юхтин, А.П. Чадаев, А.Ц. Буткевич // Хирургия. – 1989. – № 8. – С. 109-113.

80. Abrams R.A. Hand Infections: Treatment Recommendations for Specific Types. / R. A. Abrams, Michael J. B. // J. Am. Acad. Orthop. Surg. – 1996. – Vol.4, N4. – P. 219-230.

81. Adamson H. G. / Herpes febrilis attacking the fingers // British Journal of Dermatology. – 1909. – Vol. 21. – P. 323.

82. Anderson D.J. Surgical site infections / D.J. Anderson // Infect. Dis. Clin. North Amer. – 2011. – Vol. 25, N1. – P. 135-153.

83. Awad S.S. Implementation of a methicillin-resistant Staphylococcus aureus (MRSA) prevention bundle results in decreased MRSA surgical site infections / S.S Awad, C.H. Palacio, A. Subramanian, et al. // Am J Surg. – 2009. – Vol.198. – P. 607-610.

84. Belzunegui T. et al. Extravasation of radiographic contrast material and compartment syndrome in the hand: a case report //Scandinavian journal of trauma, resuscitation and emergency medicine. – 2011. – Vol. 19, N 1. – 9 p.

85. Blacam C. Compartment syndrome of the hand and rhabdomyolysis / C. Blacam, D. Kosutic, S. Potter //Surgery. – 2012. – Vol. 152, N 5. – P. 941.

86. Boucher H. Epidemiology of methicillin-resistant Staphylococcus aureus. / H. Boucher, G. Corey // Clin Infect Dis. – 2008. – Vol. 46, N 5.– P. – 344-349.

87. Boutin R.D. Update on imaging of orthopedic infections / R.D. Boutin, J. Brossmann, D.J. Sartoris, D. Reilly, D. Resnick // Orthop. Clin. North Amer. – 1998. – Vol. 29, N 1. – P. 41-66.

88. Brkljac M.A Case report of herpetic whitlow with positive kanavel's cardinal signs: a diagnostic and treatment difficulty / M. Brkljac, S. Bitar, Z. Naqui // Case Rep. in Orthoped. – 2014. – 3 p.

89. Brook I. Paronychia: a mixed Infection: microbiology and management / I. Brook // Hand Surg. – 1993. – Vol.18, N 3. – P. 358-359, 112.

90. Brown H. Hand infections /Brown H. /Amer. Fam. Physician. – 1978. –

Vol. 18, N 3. – P. 515-523.

91. Canales F. L. The treatment of felons and paronychias. / F.L.Canales , W.L. Newmeyer, E.S. Kilgore // *Hand Clin.* – 1989. – Vol.5, N 4. – P. 515-523.

92. Cardinal E. Role of ultrasound in musculoskeletal infections. / E. Cardinal, N.J. Bureau, B. Aubin // *Radiol. Clin. North Amer.* – 2001. –Vol. 39, N 2. – P.191-201.

93. Clark D.C. Common acute hand infections. / D.C. Clark // *Amer. Fam. Physician.* – 2003.– Vol, N11. – P. 2167-2176.

94. Coddling J.L. Acute compartment syndrome of the hand / J.L. Coddling, M.M. Vosbikian, A.M. Ilyas // *Journal of Hand Surgery.* – 2015. - Vol. 40, N 6. – P. 1213-1216.

95. Downs D.J. Timeliness of appropriate antibiotics in hand infections / D.J. Downs, M.D. Wongworawat, S.F. Gregorius // *Clin Orthop Relat Res.*– 2007 – Vol. 461. – P. 17-19.

96. Egro F.M. Compartment syndrome of the hand: Beware of innocuous radius fractures / F.M. Egro, M.R.F. Jaring, Z. Khan A. // *Eplasty.* – 2014. – Vol. 14. – P. 150.

97. Esquivel D. Management of large soft-tissue wounds with negative pressure therapy-lessons learned from the war zone / D. Esquivel / *J. Hand Ther.* – 2008. – Vol. 21, N 2. – P. 196-202.

98. Gottlieb J. Point-of-Care Ultrasound Diagnosis of Deep Space Hand Infection / J. Gottlieb, T. Mailhot, M. Chilstrom // *The Journal of emergency medicine.* – 2016. – Vol. 50. – N 3. – P. 458-461.

99. Grayson M.L. Outcomes from the first 2 years of the Australian National Hand Hygiene Initiative / M.L. Grayson, P.L. Russo // *Med. J. Aust.* – 2011. – Vol. 195, N10. – P. 615-619.

100. Hammerberg E.M., Whitesides Jr T.E., Seiler III J.G. The reliability of measurement of tissue pressure in compartment syndrome // *Journal of orthopaedic trauma.* – 2012. – Vol. 26, N 1. – P. 24-31.

101. Harrison B. Methicillin-resistant *Staphylococcus aureus* infection in the

hand / B. Harrison, O. Ben-Amotz, D.M. Sammer // Plastic and reconstructive surgery. – 2015. – Vol. 135, N 3. – P. 826-830.

102. Hausman M.R. Hand infections. / M.R. Hausman, S.P. Lissner / Orthop. Clin. North Amer. – 1992. – Vol. 23. – P.85-171.

103. Hitchcock T.F. Fungal infections / T.F. Hitchcock, P.C. Amadio / Hand Clin. – 1989. – Vol. 5 – P. 599-611.

104. Holmes N.E. Treatment of methicillin-resistant Staphylococcus aureus: Vancomycin and beyond. / N.E. Holmes, S.Y. Tong, J.S. Davis, et. al. // Semin. Respir. Crit. Care Med. – 2015. – Vol. 36, N1. – P. 17-30.

105. Holubar M. Bacteremia due to methicillin-resistant Staphylococcus aureus / M. Holubar, L. Meng, S. Deresinski // Newtherapeutic approaches. Infect. Dis. Clin. North. Am. – 2016. – Vol.30, N2. – P.491-507.

106. Hotchkiss R.S. The pathophysiology and treatment of sepsis / R.S. Hotchkiss, I.E. Karl // N. Eng. J. Med. – 2003. – Vol. 348. – P. 138-150.

107. Houshian S. Epidemiology of bacterial hand infections / S. Houshian, S. Seyedipour, N. Wedderkopp // Intern. J. Infect. Dis. – 2006. – Vol. 10, N 4. – P. 315–319.

108. Hurst L.C. Mycobacterial marinum infections of the hand. / L.C. Hurst, P.C. Amadio, M.A. Badalamente, et al. // J. Hand Surg. Am. – 1987. – Vol. 12 – P. 428–435.

109. Imahara, S.D. Community-acquired methicillin-resistant Staphylococcus aureus in surgically treated hand infections / S.D. Imahara, J.B. Friedrich // J Hand Surg Am.– 2010.– Vol. 35, N 1 . – P. 97-103.

110. Iselin M. Chirurgie der Hand / M. Iselin // Thieme: Stuttgart. – 1959. – 238 p.

111. Kanavel A. Infections of the hand. A guide to the surgical treatment of acute and chronic suppurative processes in the fingers, hand, and forearm 4th ed./ A. Kanavel // Philadelphia, Pa: Lea &Febiger, 1921.

112. Kanj W.W. Acute compartment syndrome of the upper extremity in children: diagnosis, management, and outcomes / Kanj W.W. /Journal of children's

orthopaedics. – 2013. – Vol. 7. – N 3. – P. 225-233.

113. Kaul M. Combining the FtsZ-Targeting Prodrug TXA709 and the Cephalosporin Cefdinir Confers Synergy and Reduces the Frequency of Resistance in Methicillin-Resistant *Staphylococcus aureus*. / M. Kaul, L. Mark, A.K. Parhi, et. al. // *Antimicrob. Agents Chemother.* –2016. – Vol. 60, N7. – P. 4290-4296.

114. Klotz R.W. Herpetic whitlow: an occupational hazard / R.W. Klotz // *AANA J.* – 1990. – Vol. 58, N 1. – P. 8-13.

115. Kuffler D. P. Improving the Ability to Eliminate Wounds and Pressure Ulcers. *Wound Repair and Regeneration* // Official Publication of the Wound Healing Society the Europ. Tissue. – 2015.

116. Levin I.A. Antibacterial therapy in infections resulting from human bites / I.A. Levin, A.B. Longacre // *JAMA.* – 1951. – Vol. 147. – P. 815-817.

117. Love C. Radionuclide imaging of inflammation and infection in the acute care setting / C. Love, C. J. Palestro / *Semin. Nucl. Med.* – 2013 – Vol. 43, N 2. – P. 102-113.

118. McDonald L.S. Hand infections / L.S. McDonald // *J. Hand surg.* – 2011. – Vol. 36, №. 8. – P. 1403-1412.

119. Metzger J.T. Immediate reconstruction of major trauma to the hand / J.T. Metzger // *Delaware med.* – 1955. – Vol. 27, N 1. – P. 1-6.

120. Orrin I Hand Infections / I. Franko Orrin MDa, Reid A. Abrams MDb / *Orthop. Clin. N. Am.* – 2013. – Vol. 44. – P. 625-634.

121. Pang H.N. Factors affecting the prognosis of pyogenic flexor tenosynovitis / H.N. Pang, L.C.Teoh // *J. Bone Joint Surg. Amer.* – 2007 –Vol. 89, N 8. – P. 1742–1748.

122. Phelps J.R. A case study of negative pressure wound therapy to manage acute necrotizing fasciitis / J.R. Phelps, R.Fagan, Pirela, M.A. Cruz. / *Ostomy Wound Manage.* – 2006. – Vol.52, N 3 – P.54–9.

123. Pilcher R.S. Infections of the fingers and hand: Report from Hand Clinic of University College Hospital / R.S. Pilcher, R.L.G. Dawson, B.B. Milstein, et al. // *Lancet.* – 1948. – Vol. 1. – P. 777–783.

124. Pimm L.H. Tuberculous tenosynovitis / L.H. Pimm, W. Waugh // *J. Bone Joint Surg. Brit.* – 1957. – Vol. 39 – B, N1. – P. 91–101.

125. Prasarn M.L. Acute compartment syndrome of the upper extremity / M.L. Prasarn., E.A. Ouellette / *Journal of the American Academy of Orthopaedic Surgeons.* – 2011. – Vol. 19, №. 1. – P. 49-58.

126. Rigopoulos N. Closed-space hand infections: Diagnostic and treatment considerations / N. Rigopoulos, Z.H. Dailiana, S. Varitimidis, et al. // *Orthop. Rev.* 2012. – Vol. 4, N2. – 19 p.

127. Ritting A.W. Acute paronychia. / A.W. Ritting, M.P. O'Malley, C.M. Rodner.// *J. Hand Surg. Am.* – 2012. – Vol. 37, N 5. – P. 1068–1070.

128. Rockwell P.G. Acute and chronic paronychia. / P.G.Rockwell // *Am. Fam. Physician.* – 2001. – Vol. 63, N 6. – P.1113–1119.

129. Rosenblatt-Farrell Noah. The Landscape of antibiotic resistance environ health / N. Rosenblatt-Farrel // *Perspect.* – 2009. – Vol. 117, N 6. – P. A 244-A 250.

130. Schnall S.B. Tissue pressures in pyogenic flexor tenosynovitis of the finger: compartment syndrome and its management / S.B. Schnall, V.B.T. Taryn, P.D. Holtom, et al. / *J. Bone Joint Surg. Brit.* – 1996. – Vol. 78, N 5. – P. 793–795.

131. Stern H. Herpetic whitlow: A form of cross-infection in hospitals / H. Stern // *Lancet.* – 1959. – Vol. 2. – P. 871-874.

132. Stevens D.L. Practice guidelines for the diagnosis and management of skin and soft-tissue infections / Stevens DL, Bisno AL, Chambers HF, et al. // *Clin. Infect. Dis.* – 2005. – Vol. 41, N 10. – P.1373–406.

133. Tosti R. Empiric antibiotics for acute infections of the hand / R. Tosti, A.M. Ilyas // *J. Hand surg.* – 2010. – Vol. 35, N 1. – P. 125-128.

134. Tosti R. Emerging multidrug resistance of methicillin-resistant *Staphylococcus aureus* in hand infections./ R. Tosti, B.T. Samuelsen // *J. Bone Joint Surg. Amer.* – 2014. – Vol. 96, N 18. – P. 1535 – 1540.

135. Tosti R. Risk factors associated with clindamycin-resistant, methicillin-resistant *Staphylococcus aureus* in hand abscesses / R. Tosti, A. Trionfo, J. Gaughan, A.M. Ilyas / *J. Hand Surg. Amer.* – 2015. – Vol. 40, N 4. – P. 673-676.

136. Wilson P.C. The incidence of methicillin-resistant staphylococcus aureus in community-acquired hand infections. / P.C. Wilson, B. Rinker / *Ann. Plast. Surg.* – 2009. – Vol.62. – P. 513-516.

137. Yoshikawa T. Wound therapy by marrow mesenchymal cell transplantation / T. Yoshikawa, H. Mitsuno, I. Nonaka, et al. // *Plast. Reconstr. Surg.* – 2008. – Vol. 121, N 3. – P. 860-877.

138 Zipperer A. Human commensals producing a novel antibiotic impair pathogen colonization / A. Zipperer // *Nature.* – 2016. – Vol. 535, N 7613. – P. 511.